

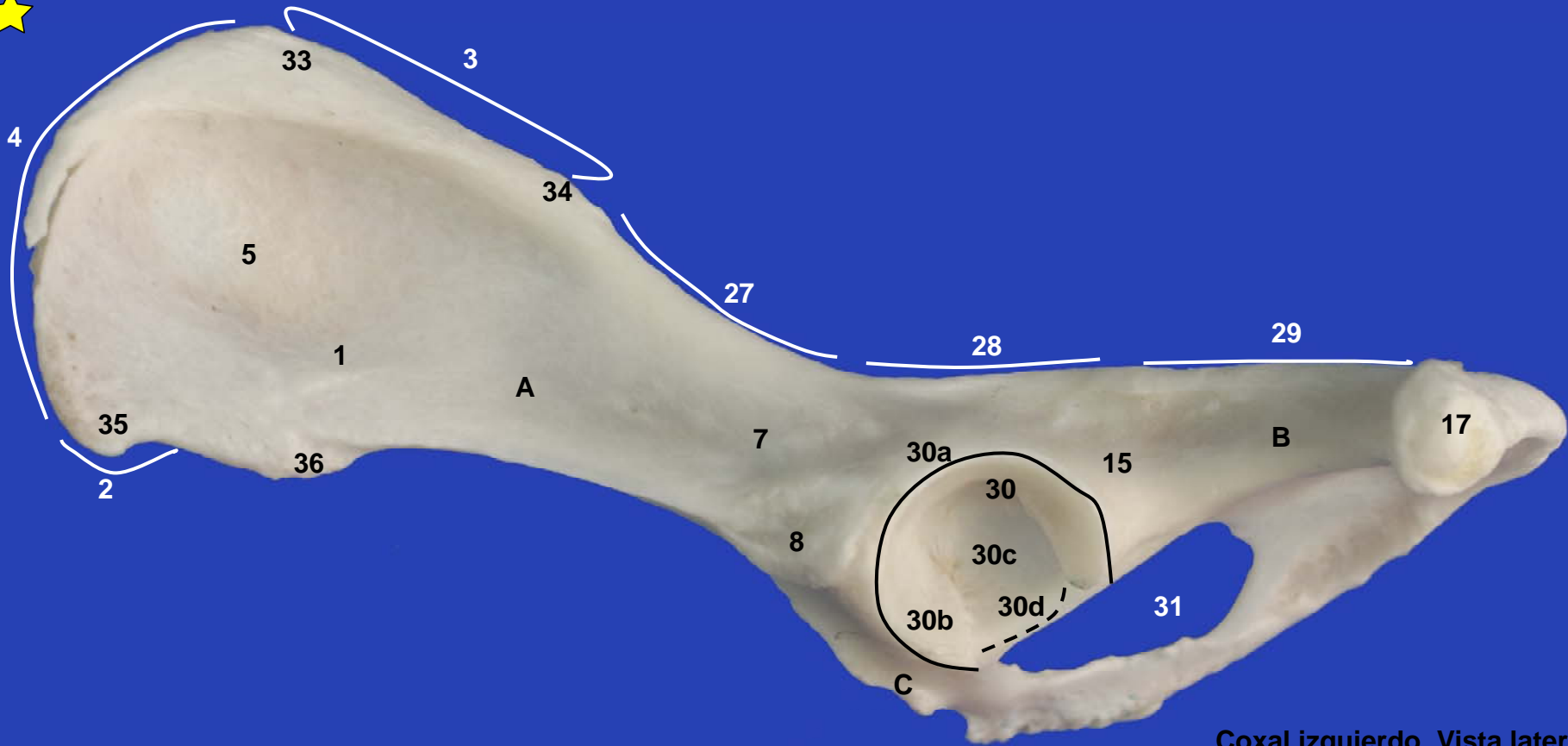


Sección Departamental de Anatomía y Embriología
Facultad de Veterinaria UCM

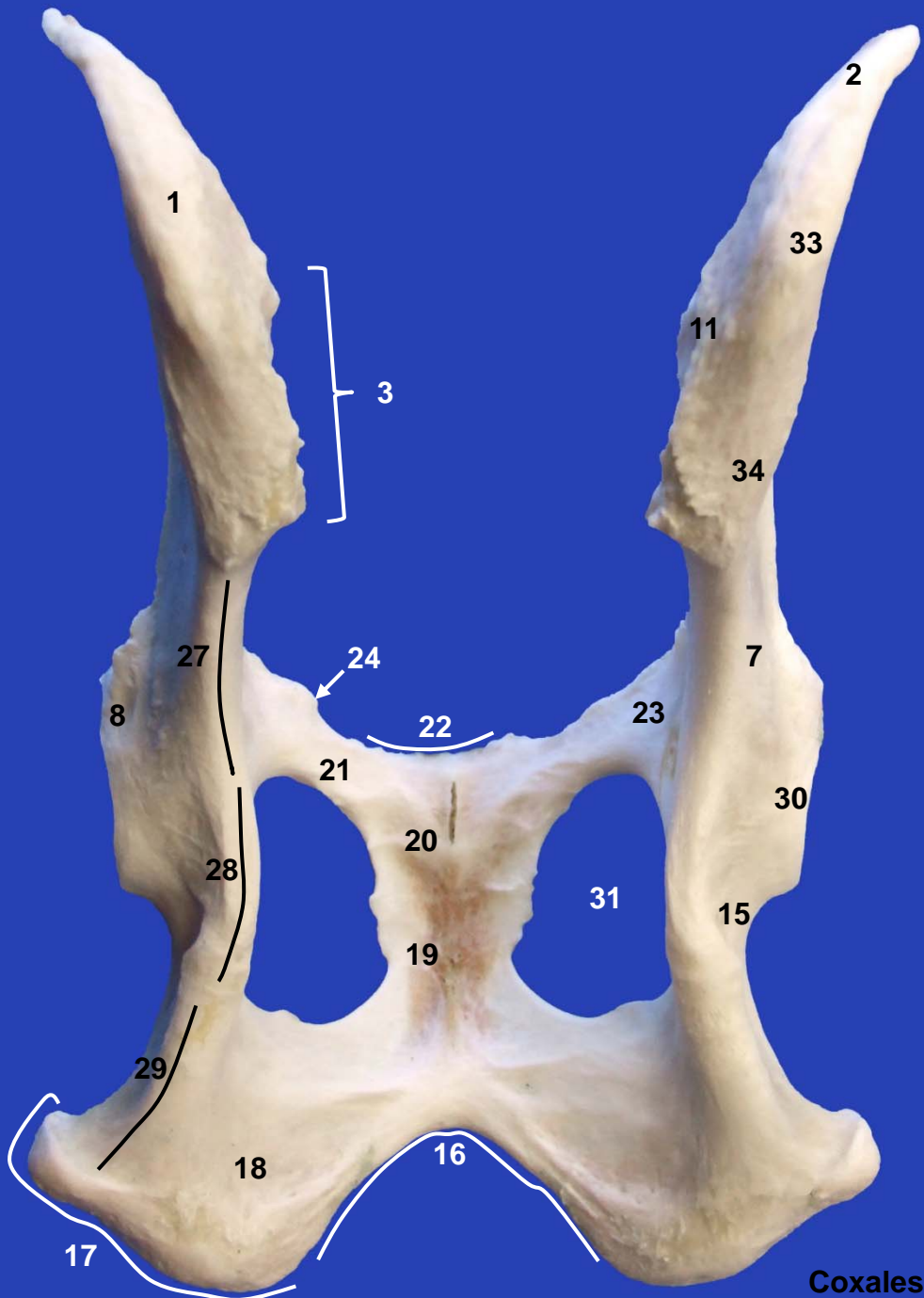
MIEMBRO PELVIANO PERRO



Este obra está bajo una licencia de Creative Commons Reconocimiento-NoComercial-SinObraDerivada 4.0 Internacional.



Coxal izquierdo. Vista lateral



17

18

16

19

20

21

22

24

27

28

8

1

3

23

31

15

30

7

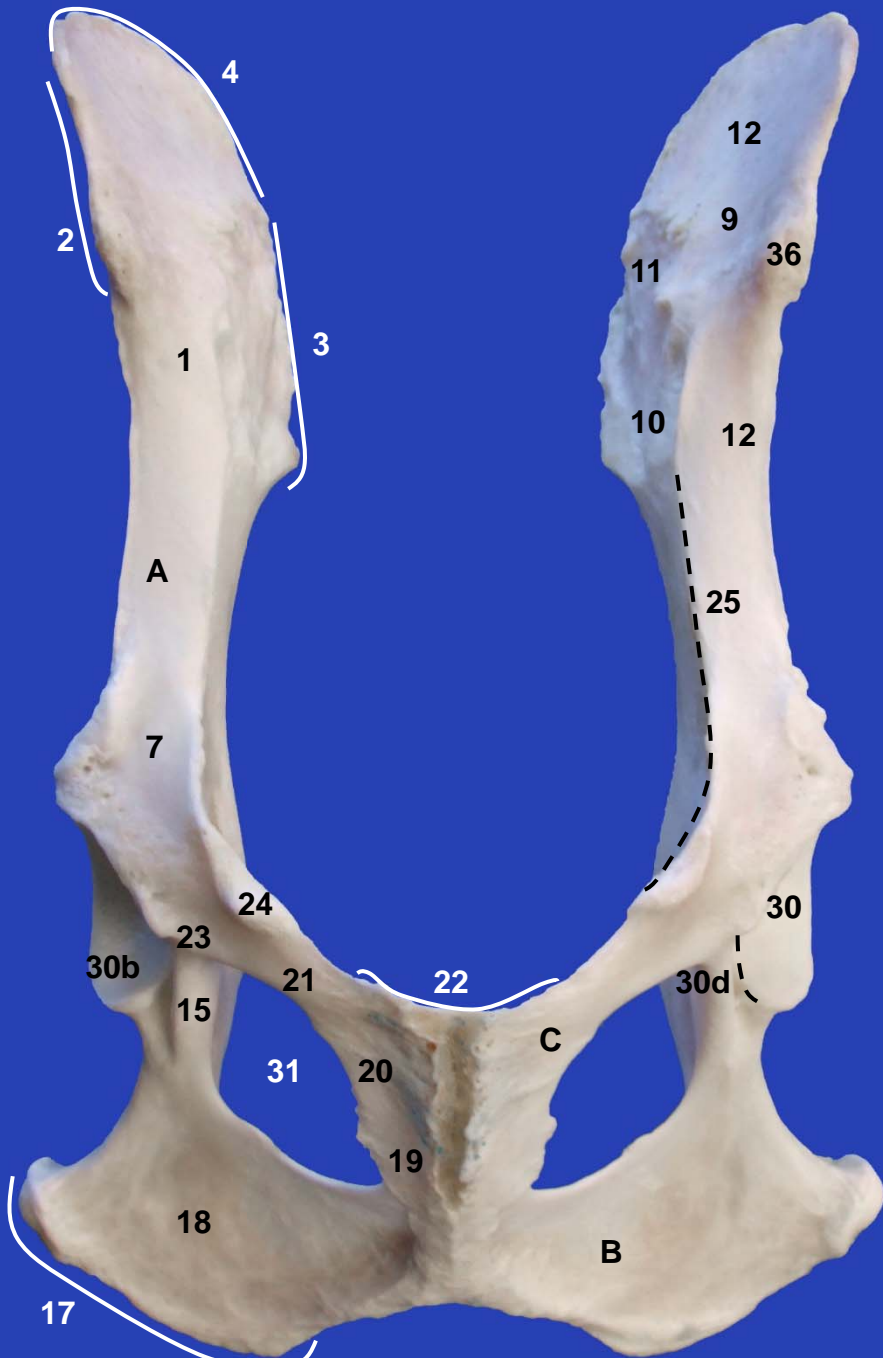
34

11

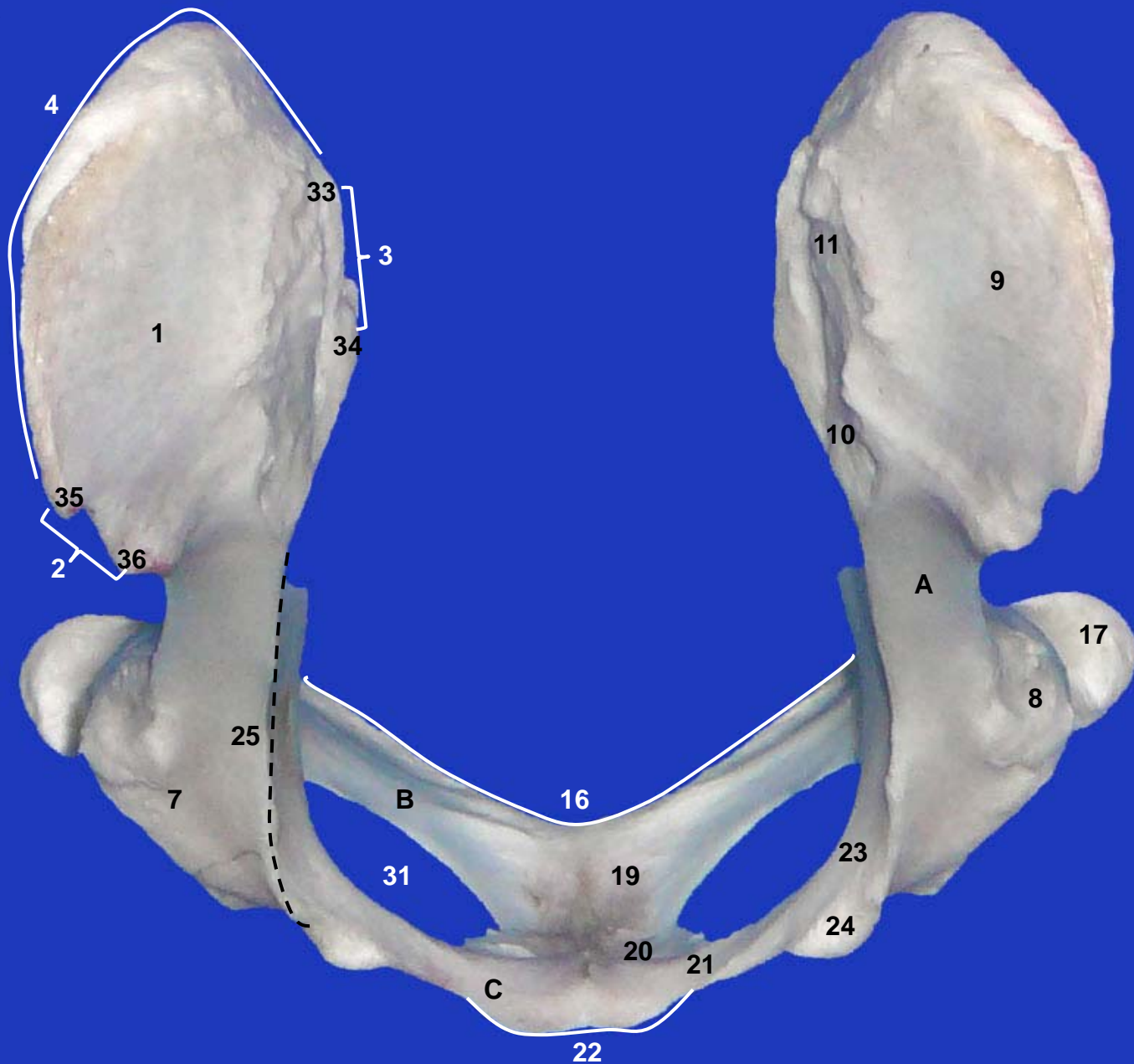
33

2

Coxales. Vista dorsal



Coxales. Vista ventral



Coxales. Vista craneal



A

30a

30a

B

30b

30

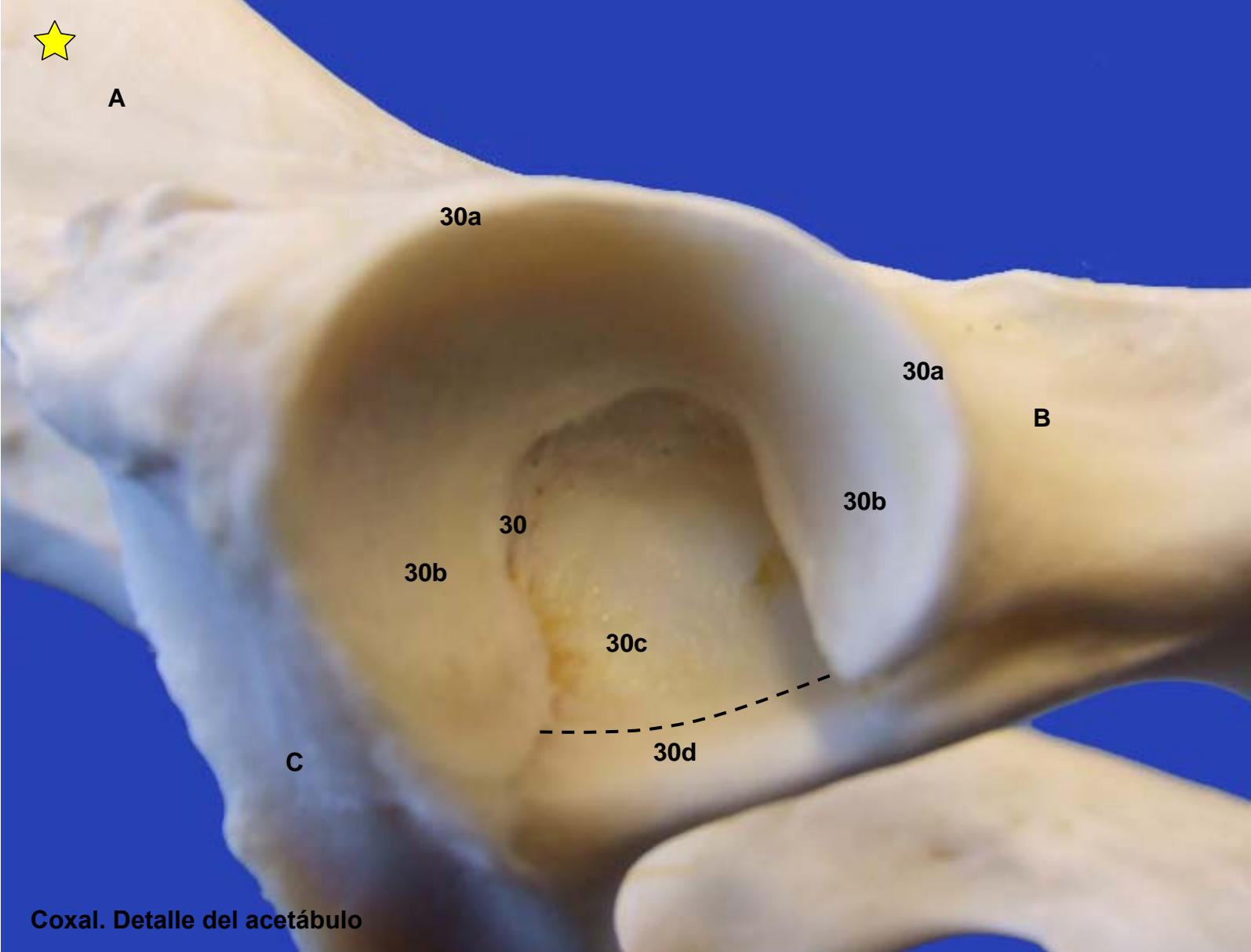
30b

30c

C


30d

Coxal. Detalle del acetábulo





Fémur izquierdo. Vista craneal



Fémur izquierdo. Vista caudal



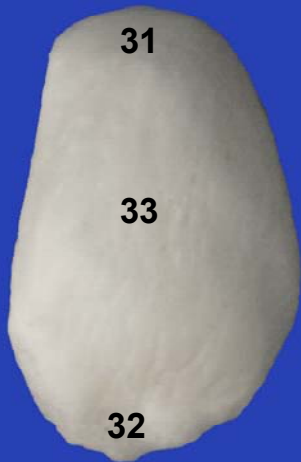Fémur izquierdo. Vista lateral



Fémur izquierdo. Vista medial




Rótula



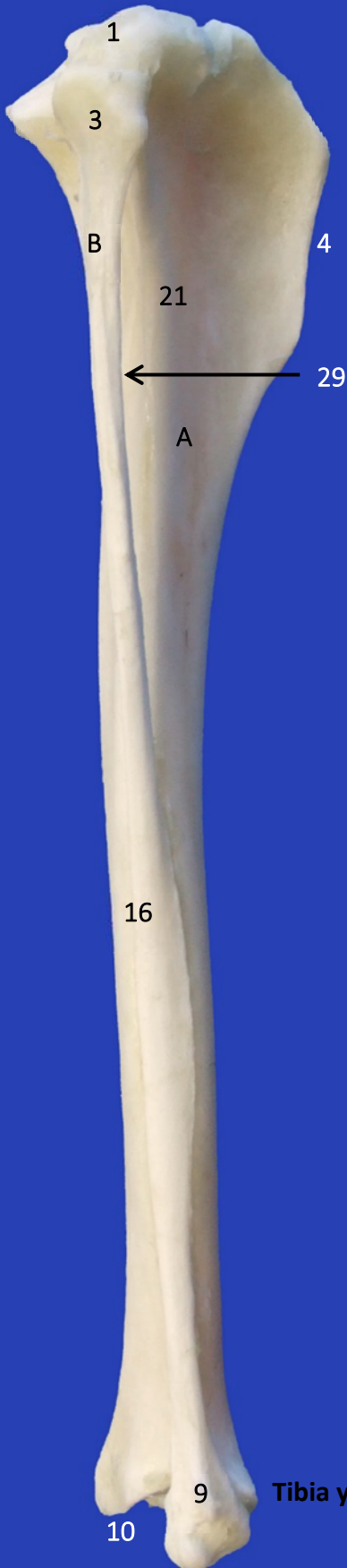Vista craneal



Vista caudal



**Tibia y peroné izquierdos.
Vista craneal**



1

3

B

21

4

29

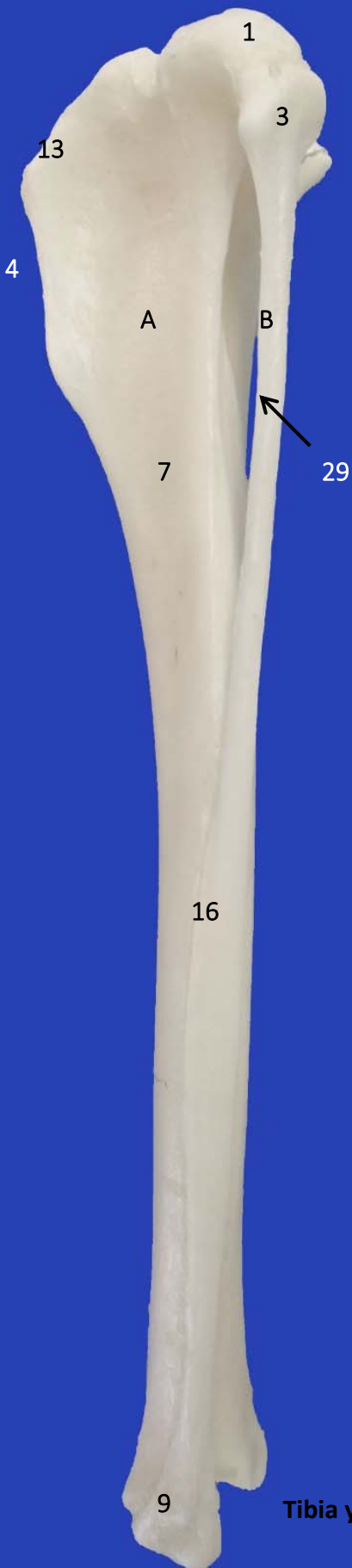
A

16


9

10

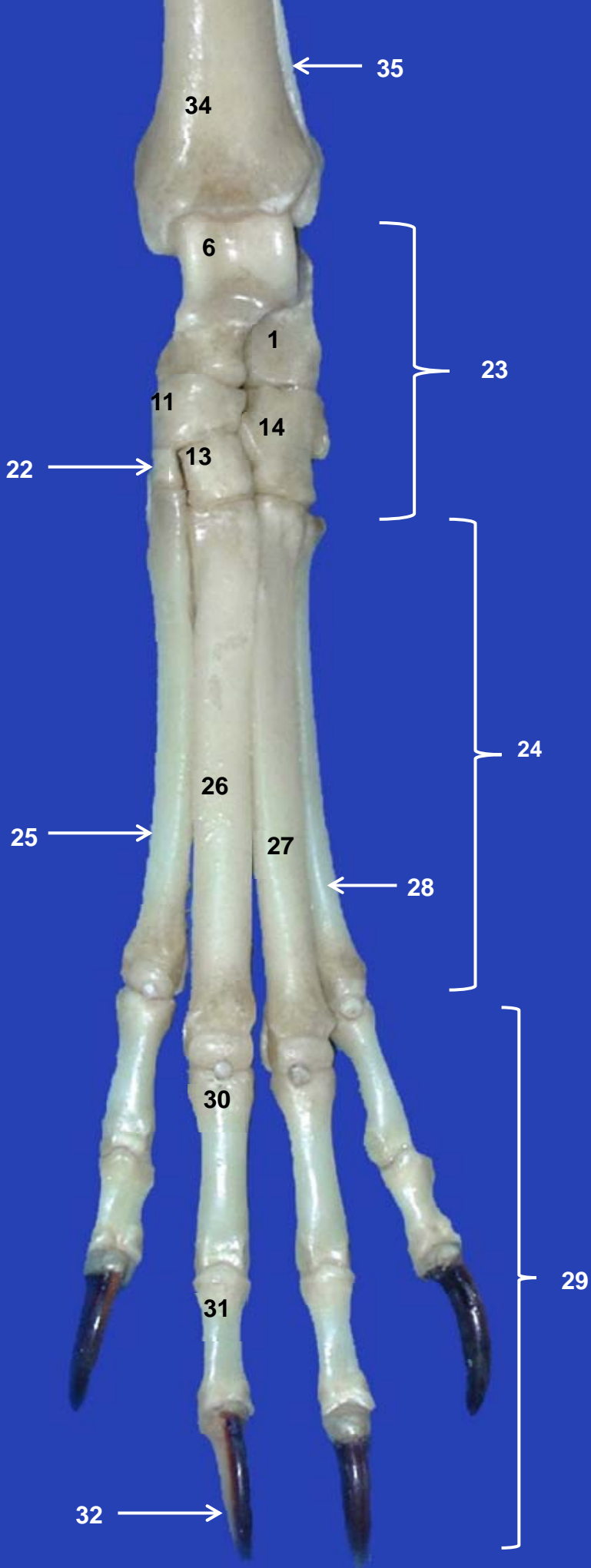
Tibia y peroné izquierdos.
Vista caudal



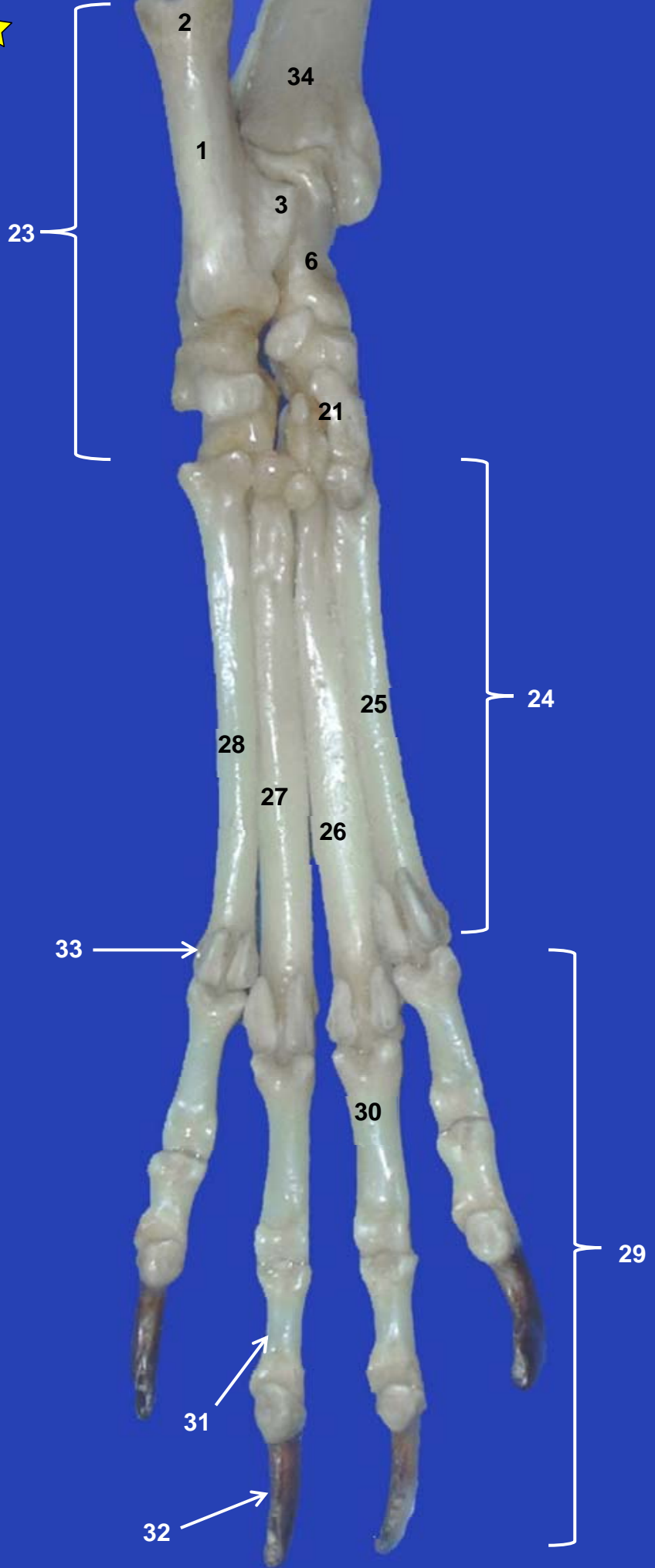
**Tibia y peroné izquierdos.
Vista lateral**



Tibia y peroné izquierdos. Vista medial



Tarso, Metatarso y Falanges izquierdos. Vista dorsal



Tarso, Metatarso y Falanges izquierdos. Vista plantar