

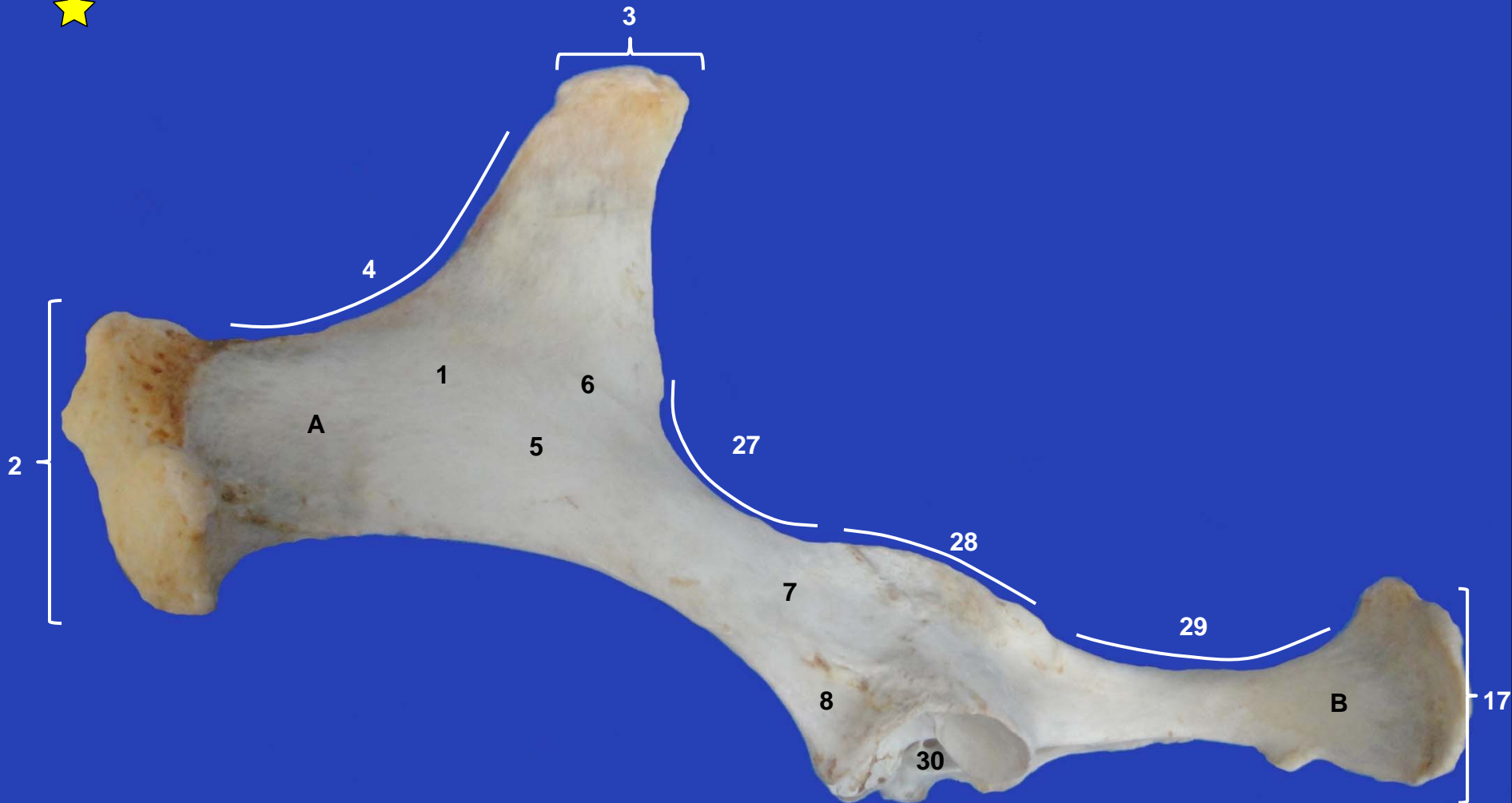


Sección Departamental de Anatomía y Embriología
Facultad de Veterinaria UCM

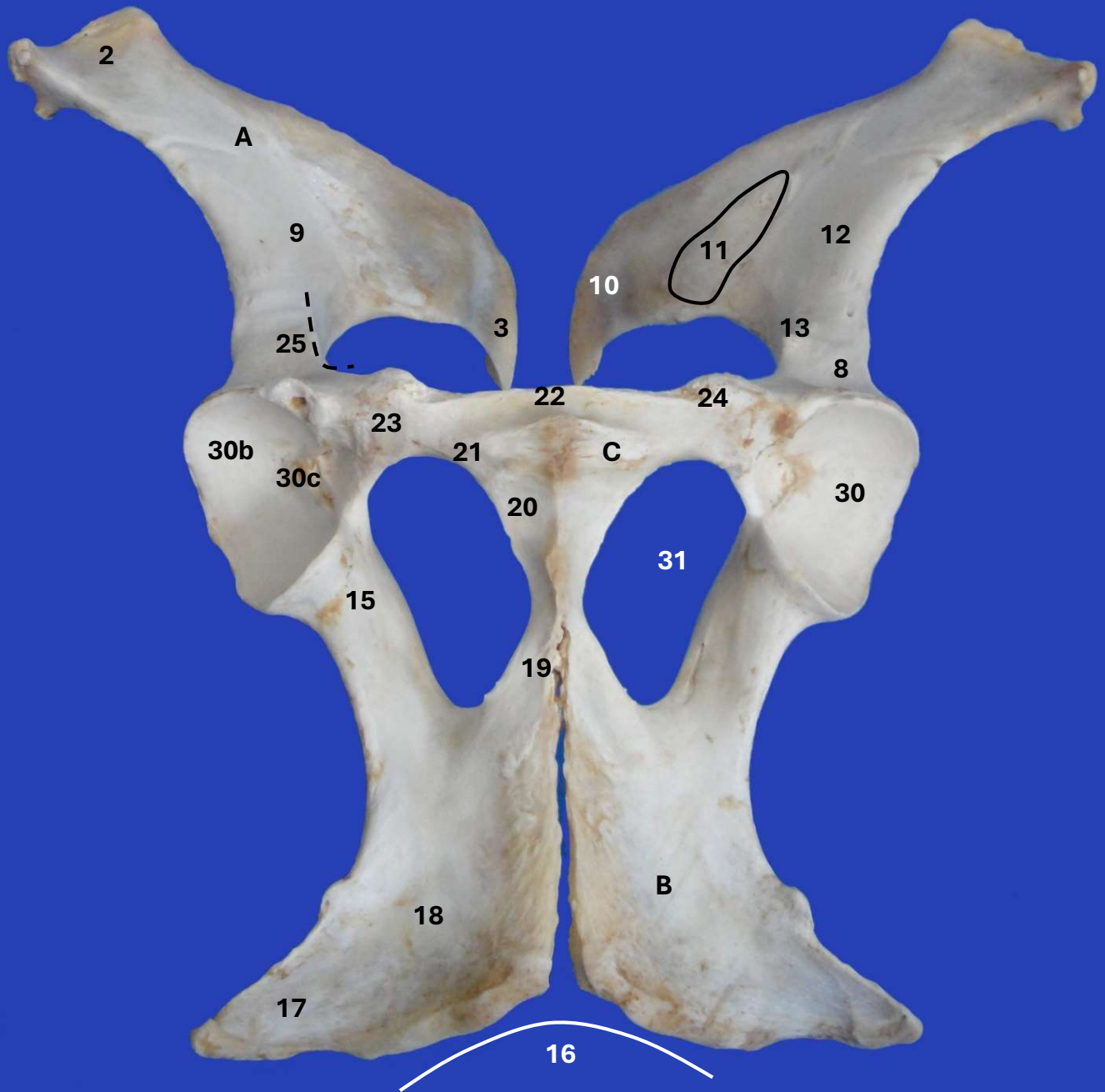
MIEMBRO PELVIANO ÉQUIDO



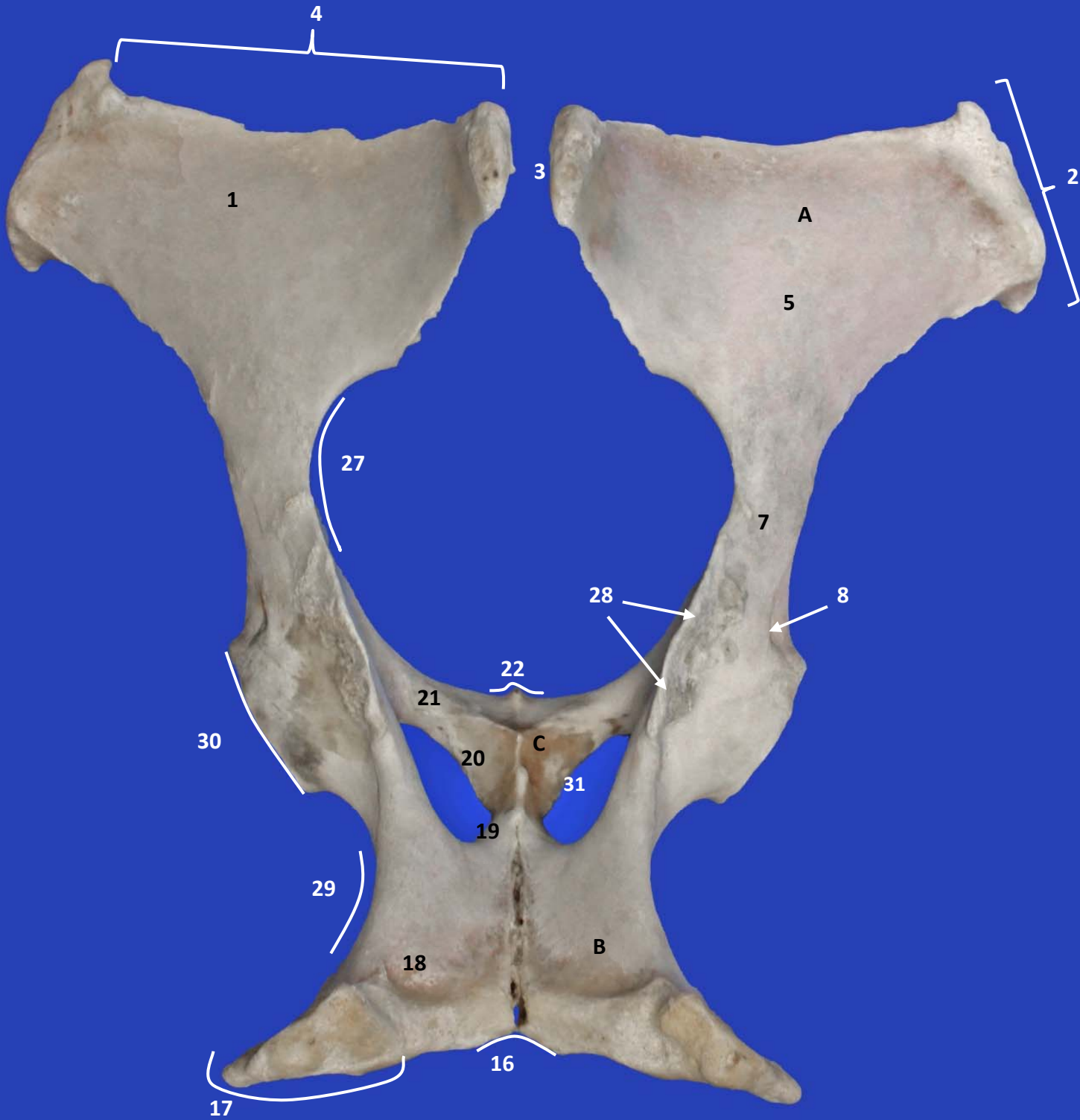
Este obra está bajo una licencia de Creative Commons Reconocimiento-NoComercial-SinObraDerivada 4.0 Internacional.



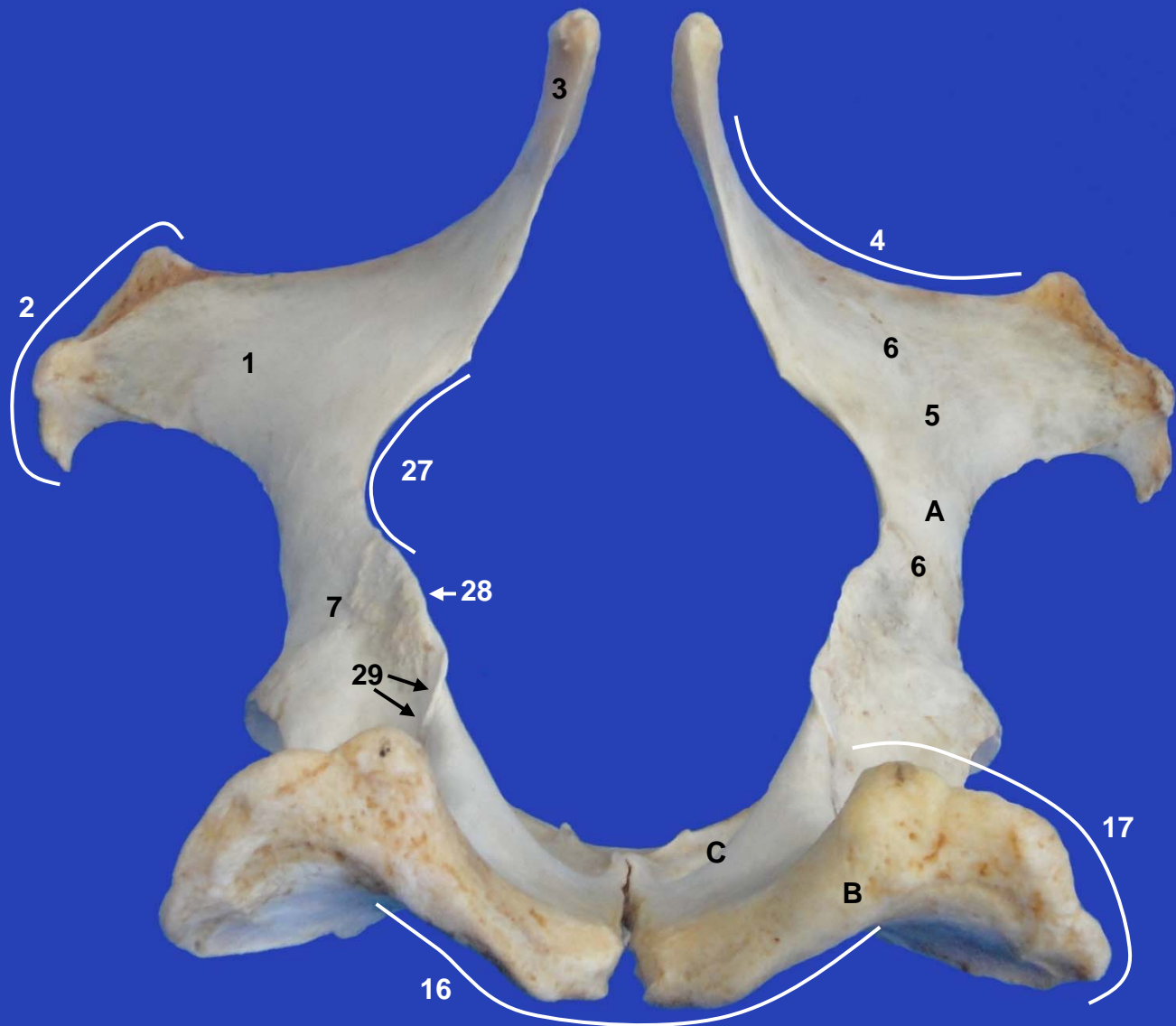
Coxal izquierdo. Vista lateral



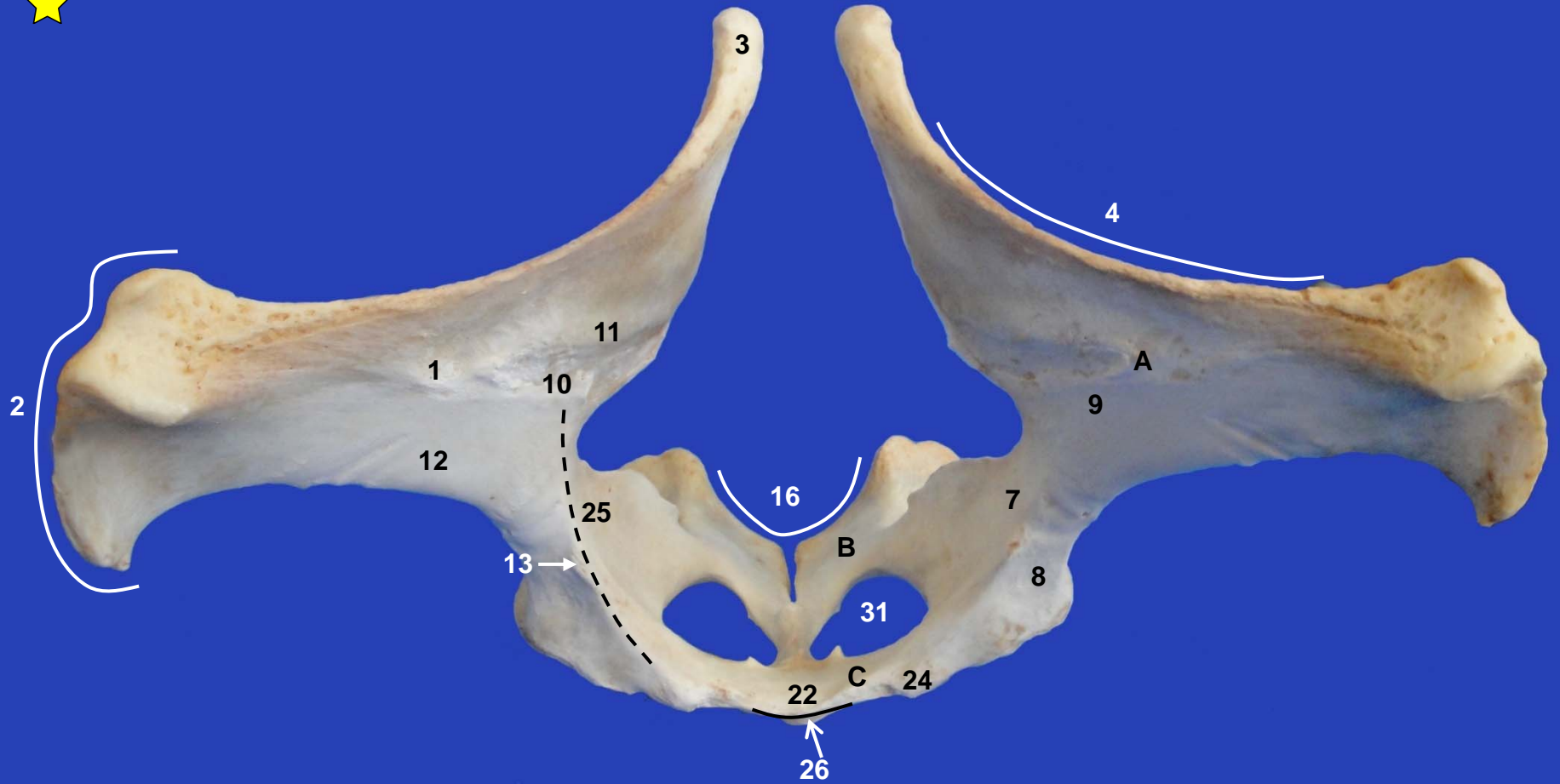
Coxales. Vista ventral



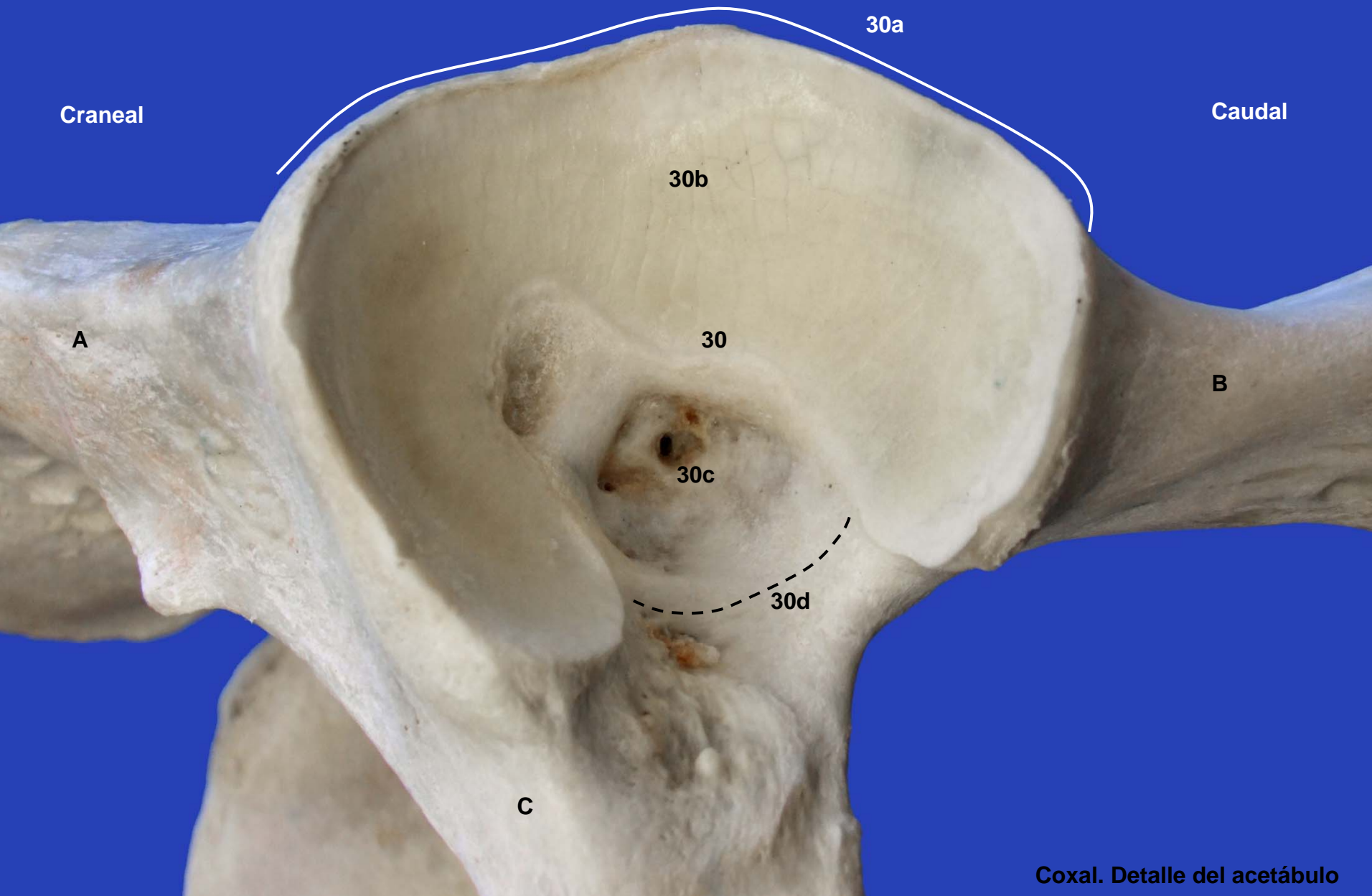
Coxales. Vista dorsal



Coxales. Vista caudal



Coxales. Vista craneal



Craneal

Caudal

30a

30b

30

30c

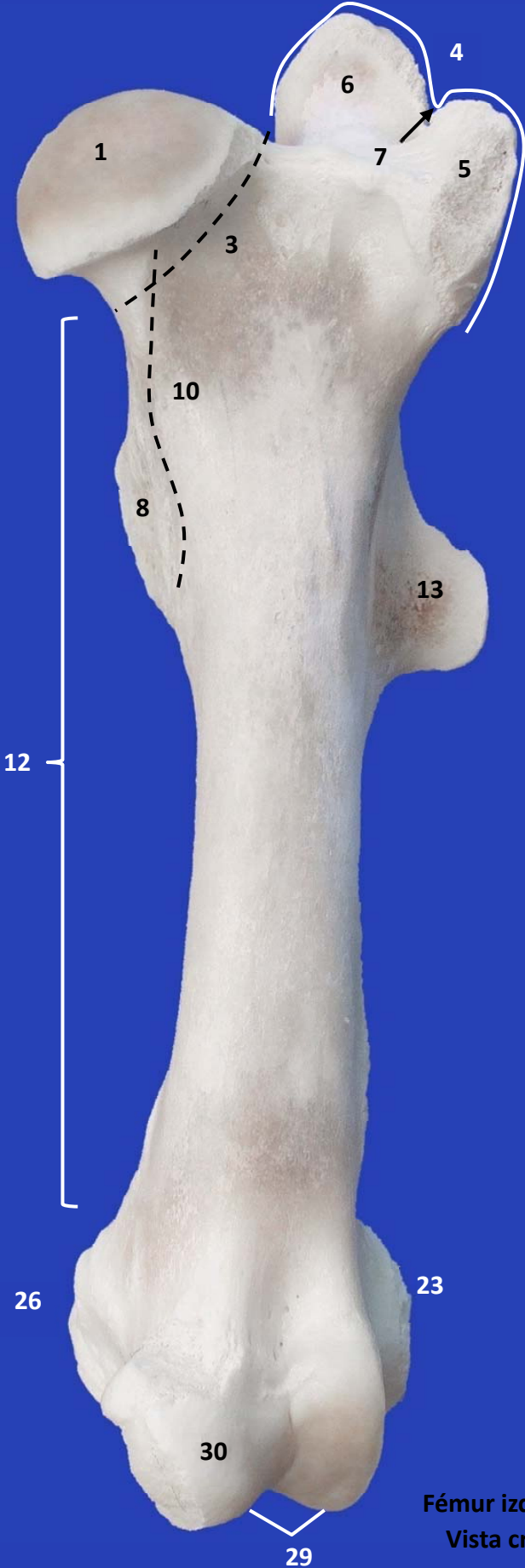
30d

A

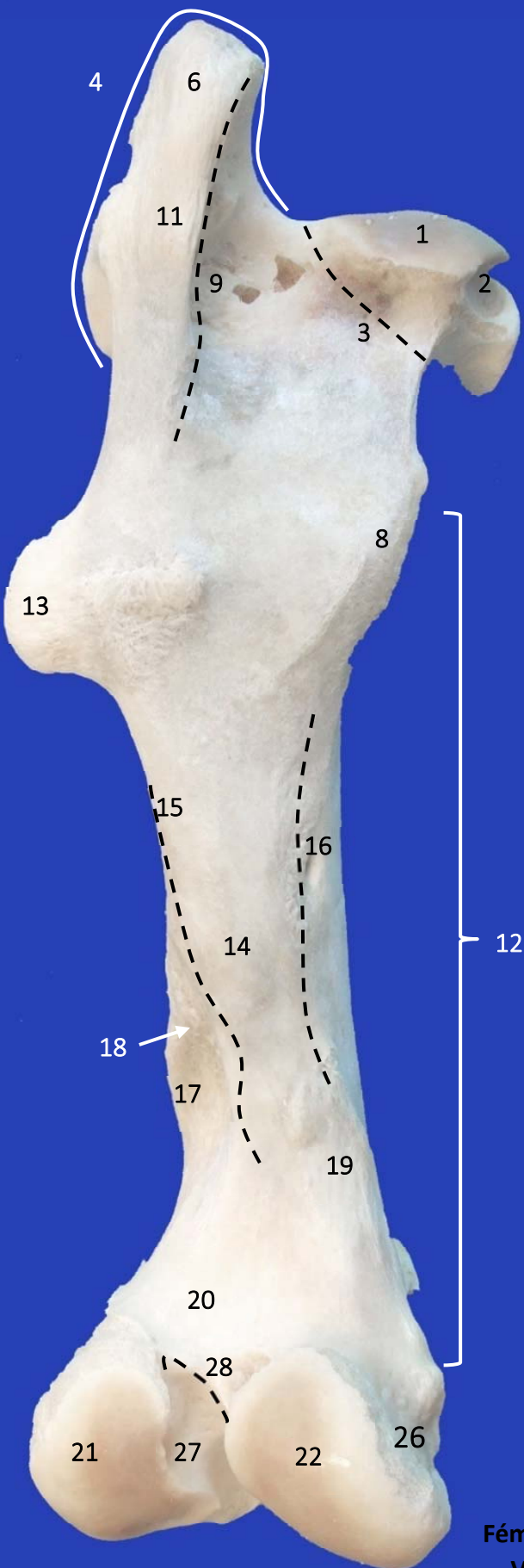
B

C

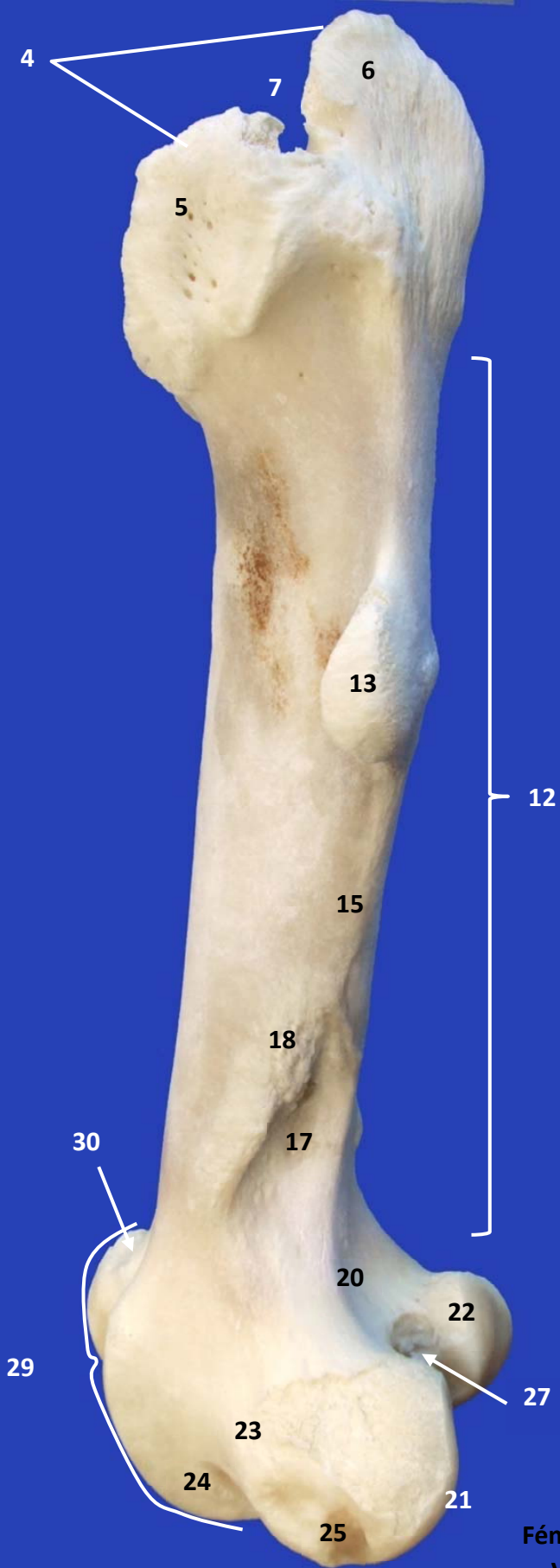Coxal. Detalle del acetábulo



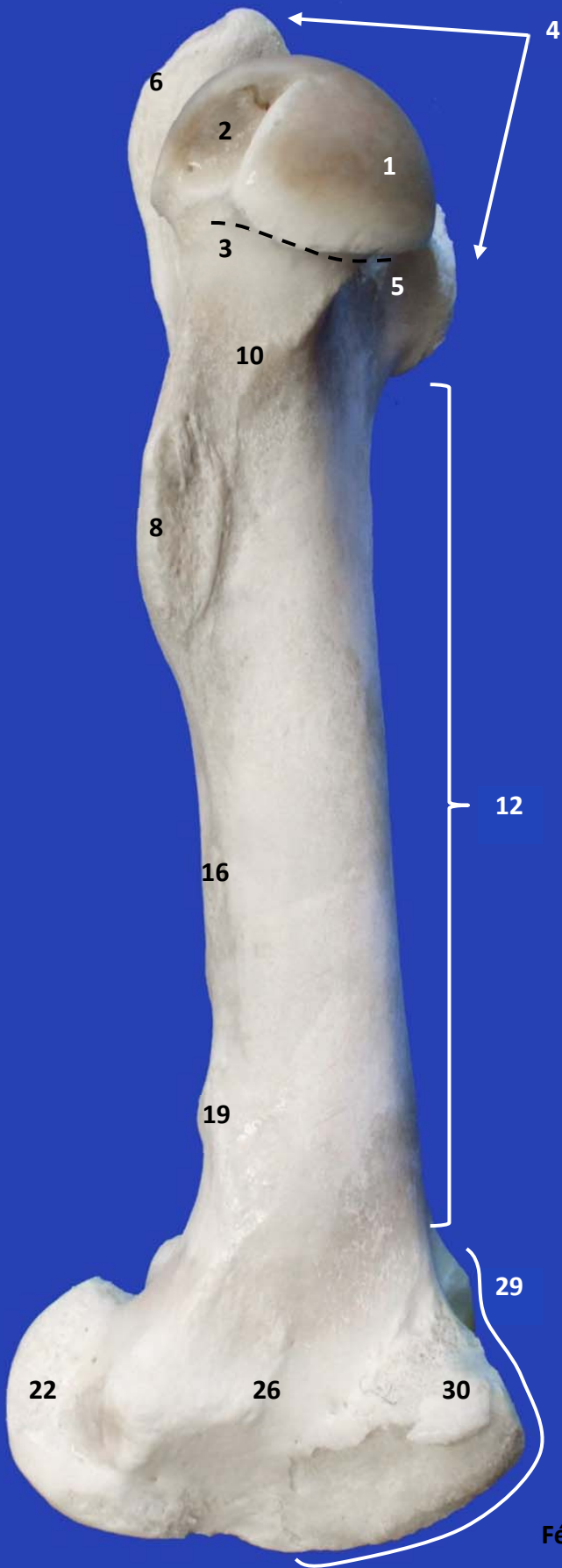
Fémur izquierdo.
Vista craneal



Fémur izquierdo.
Vista caudal



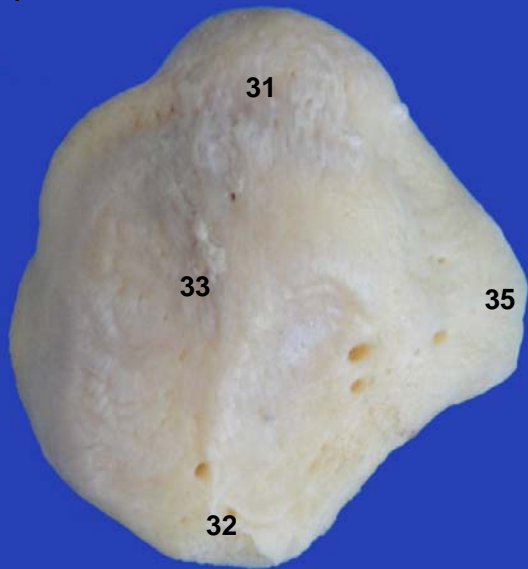Fémur izquierdo.
Vista lateral



Fémur izquierdo.
Vista medial



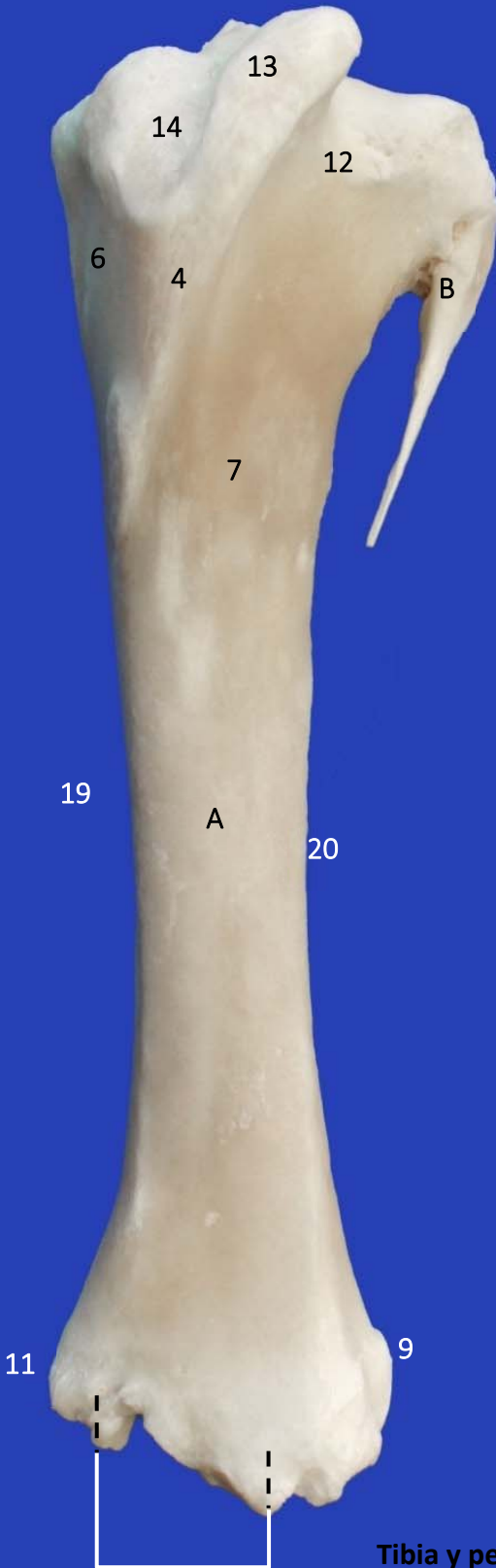
Rótula



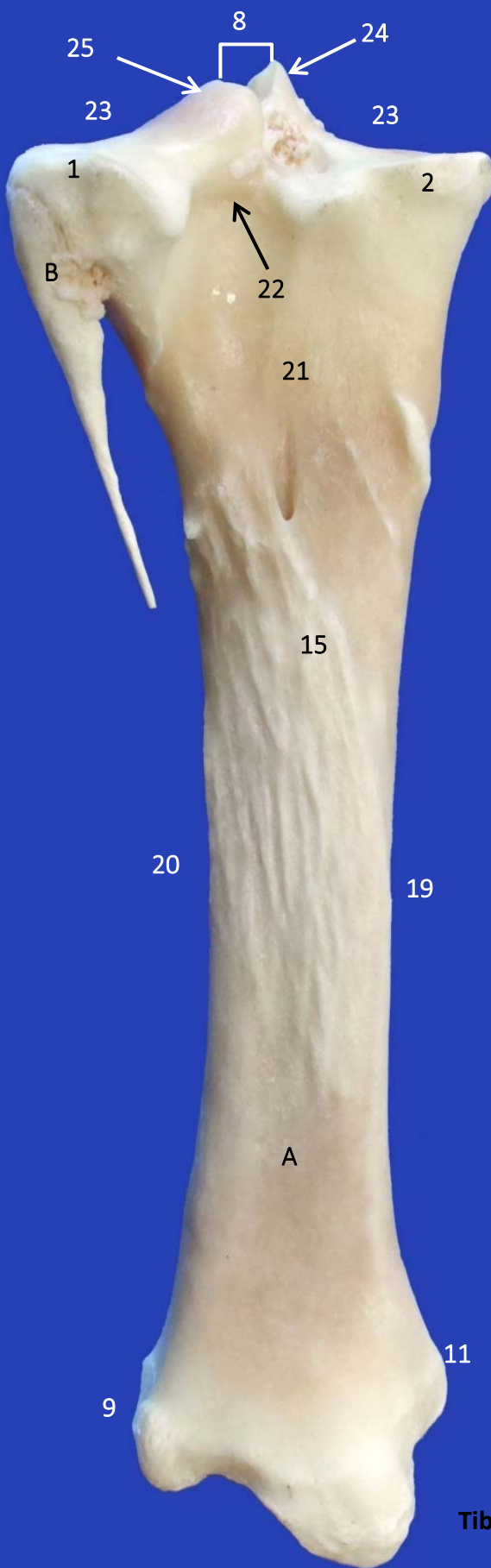
Vista craneal



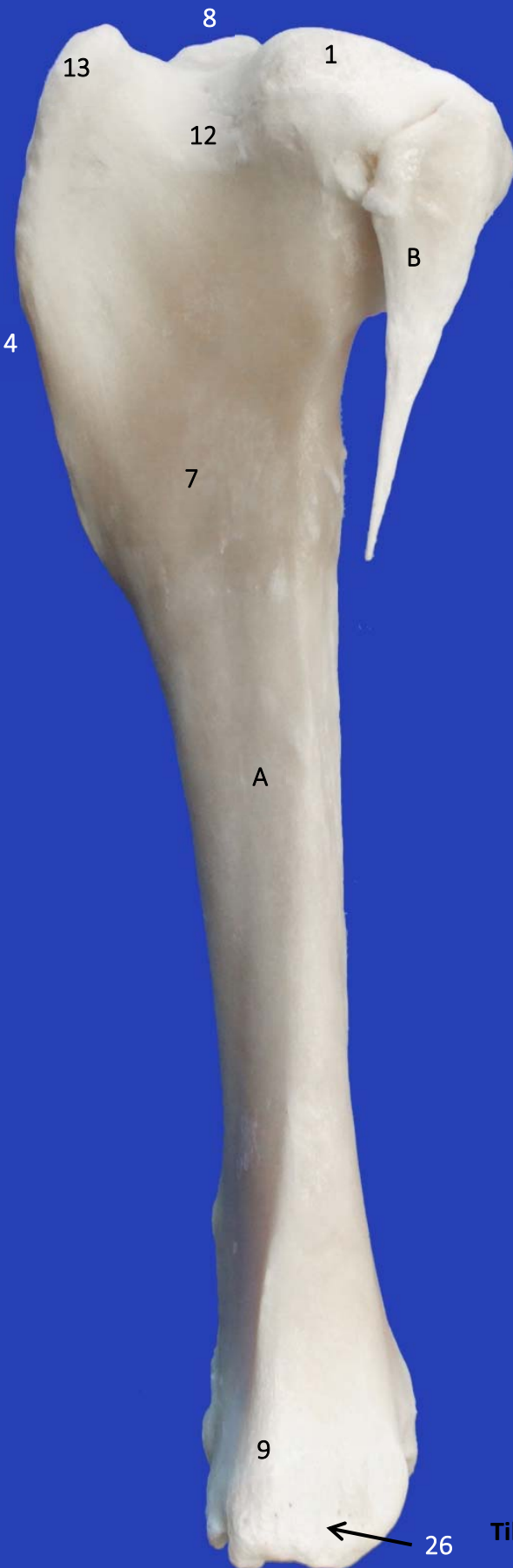Vista caudal



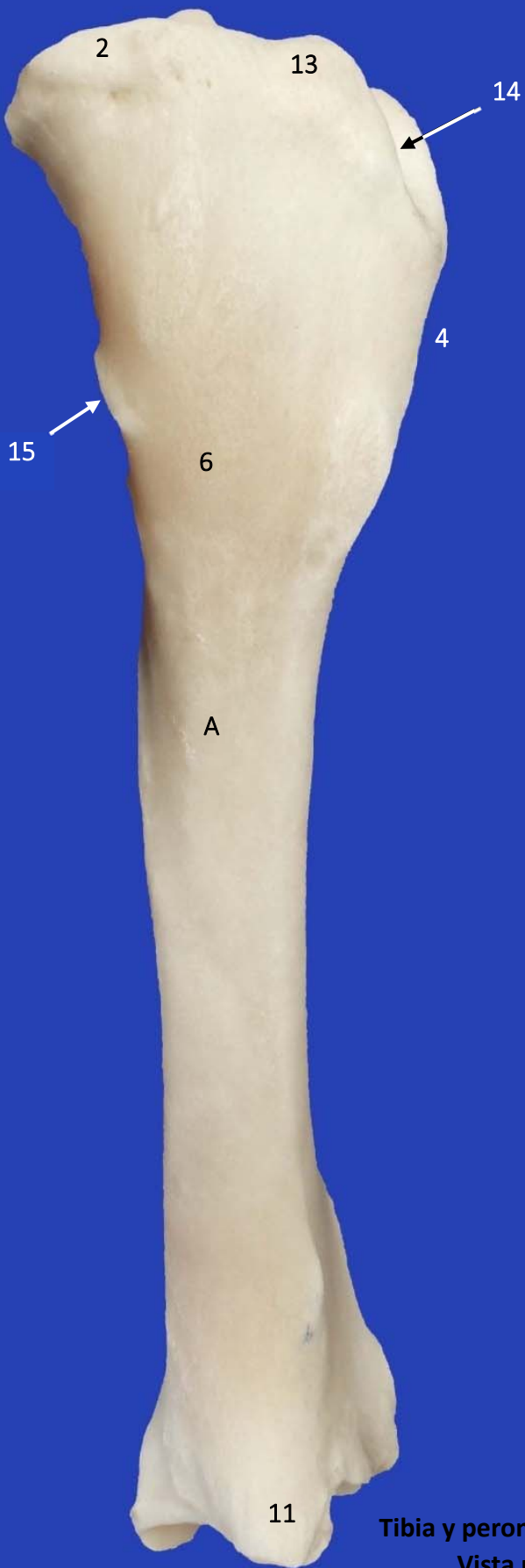**Tibia y peroné izquierdos.
Vista craneal**



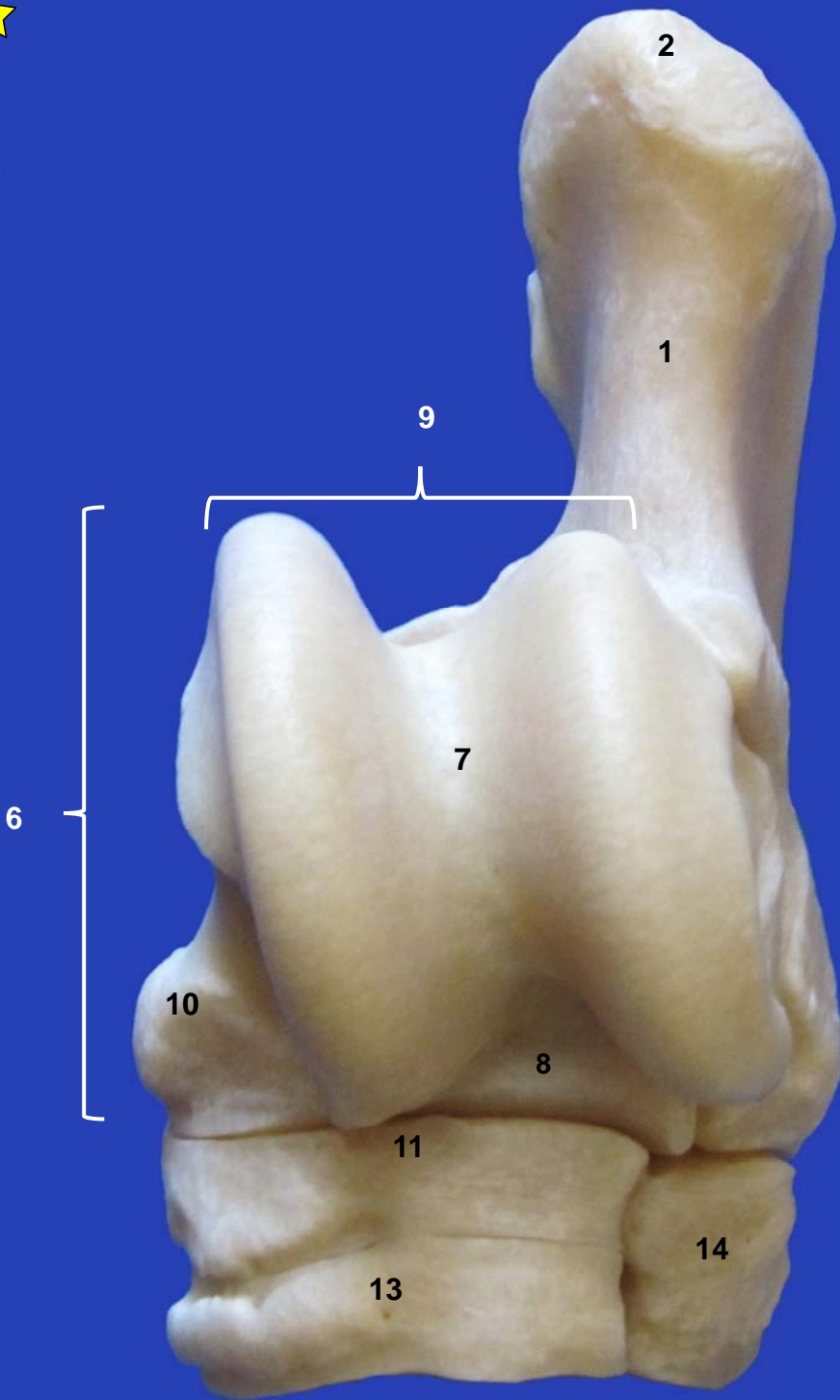
**Tibia y peroné izquierdos.
Vista caudal**



Tibia y peroné izquierdos.
Vista lateral



**Tibia y peroné izquierdos.
Vista medial**



TARSO IZQUIERDO.
VISTA DORSAL



1

2

4

6

3

16

10

11

14

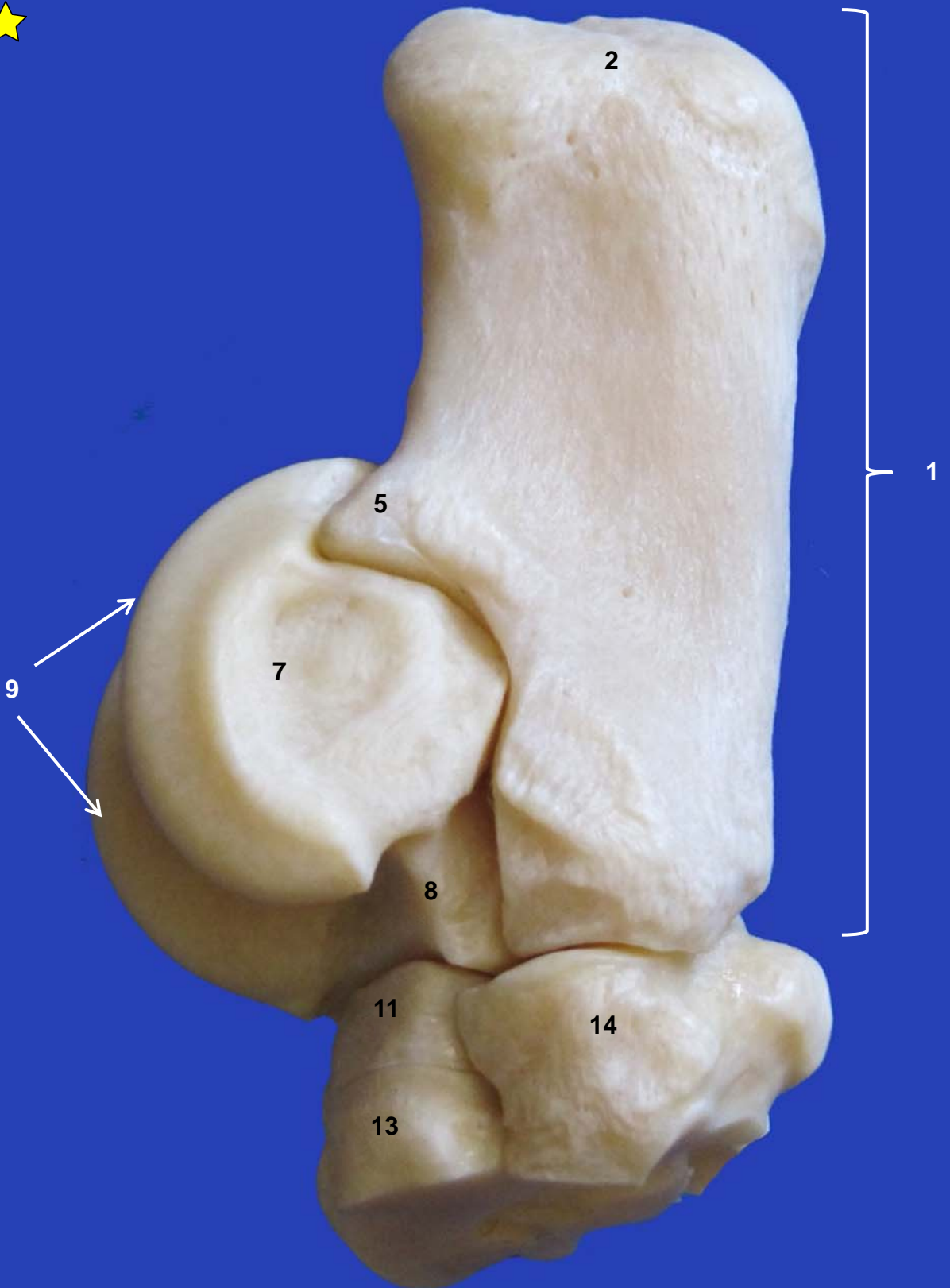
12

15

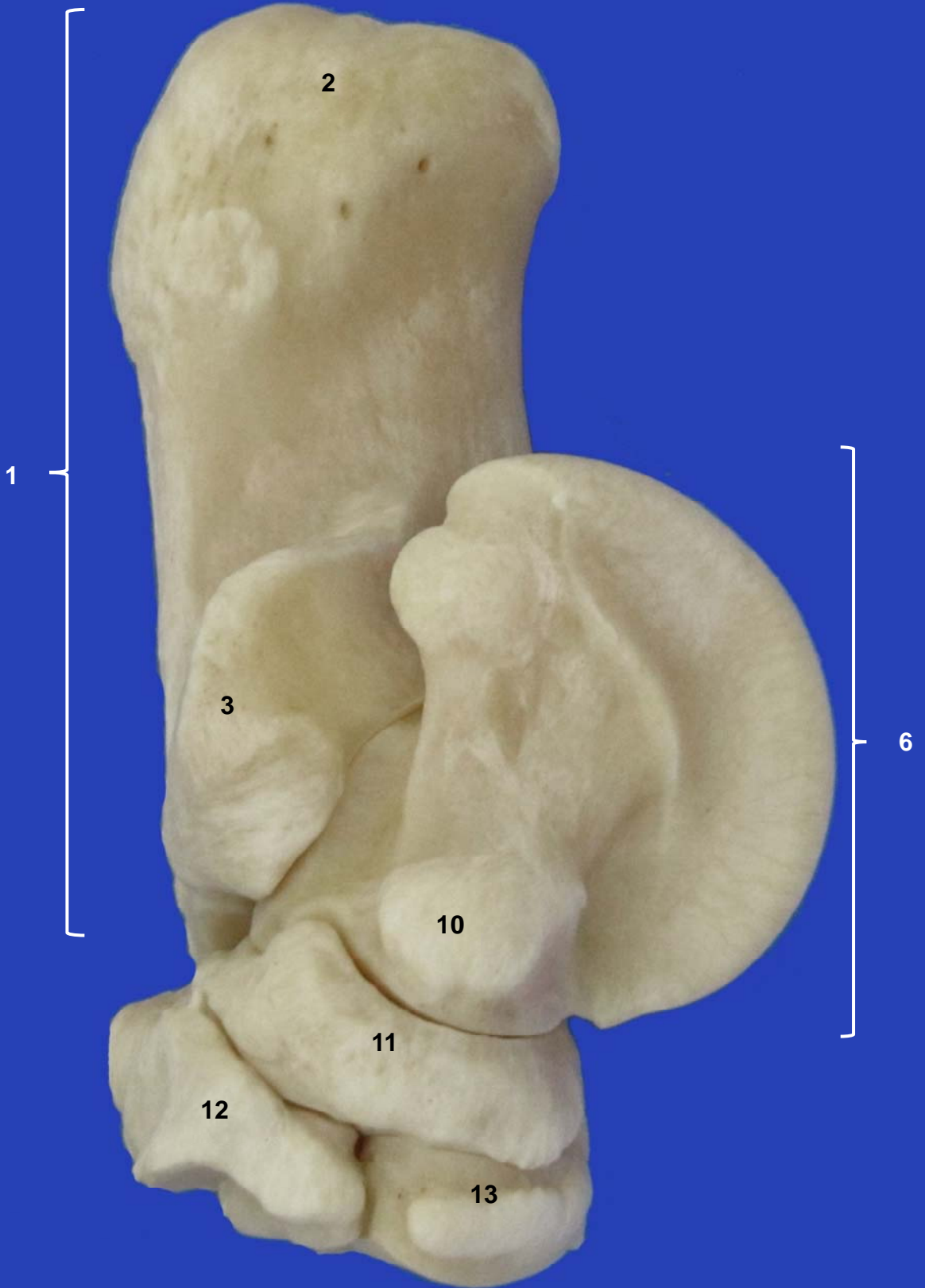
13




Tarso izquierdo.
Vista plantar



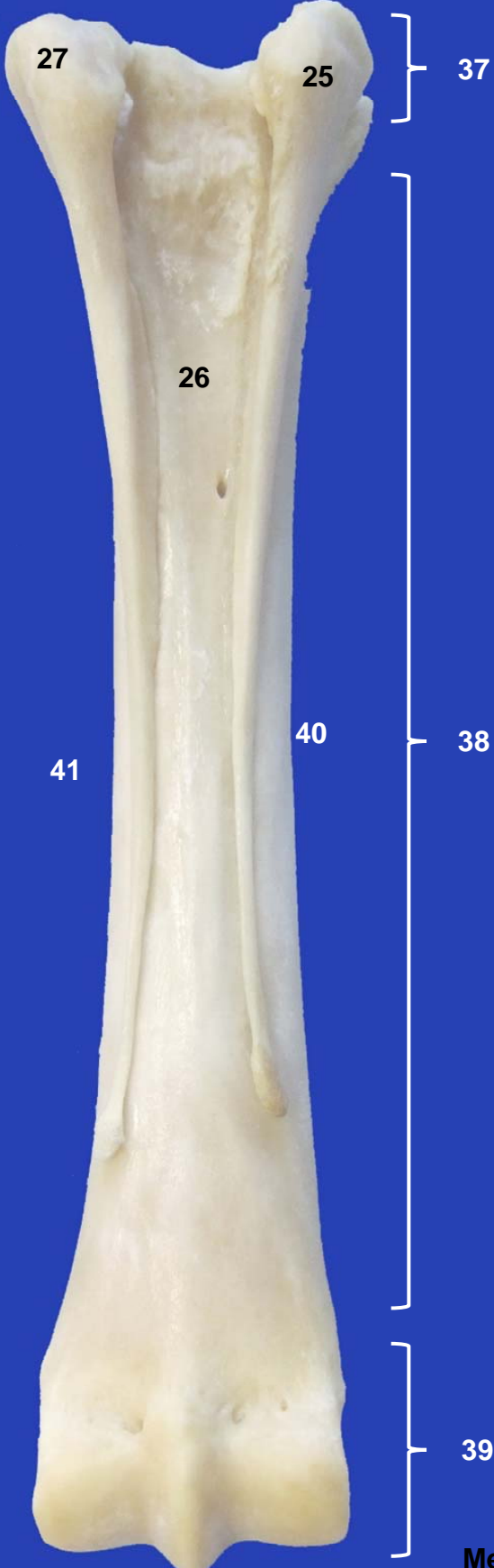Tarso izquierdo.
Vista lateral



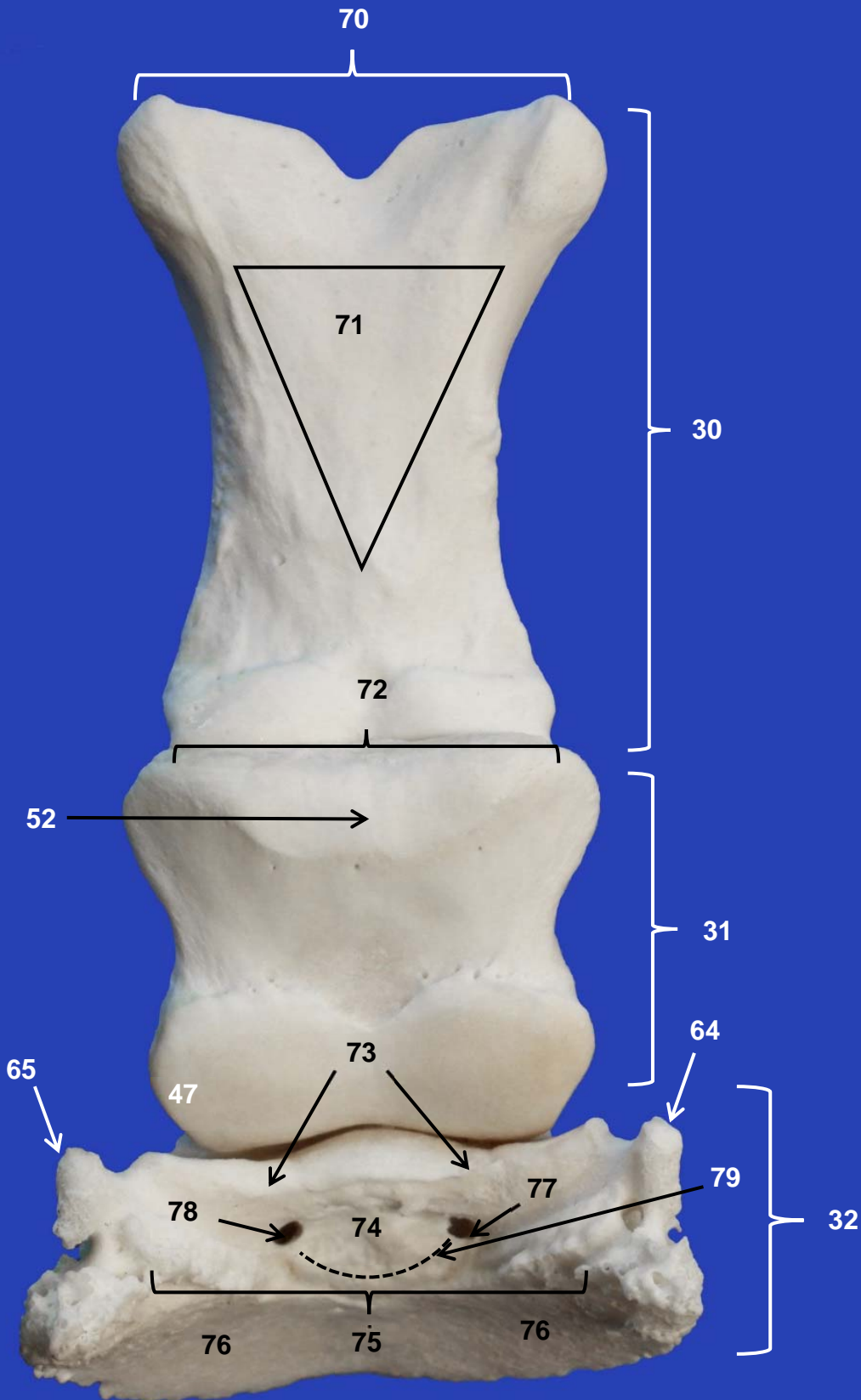
Tarso izquierdo.
Vista medial



**Metatarso izquierdo.
Vista dorsal**




**Metatarso izquierdo.
Vista plantar**



Falanges.
Vista plantar



Hueso sesamoideo distal (Navicular) . Vista proximoplantar



57

82

83



Hueso sesamoideo distal (Navicular) . Vista distodorsal

