



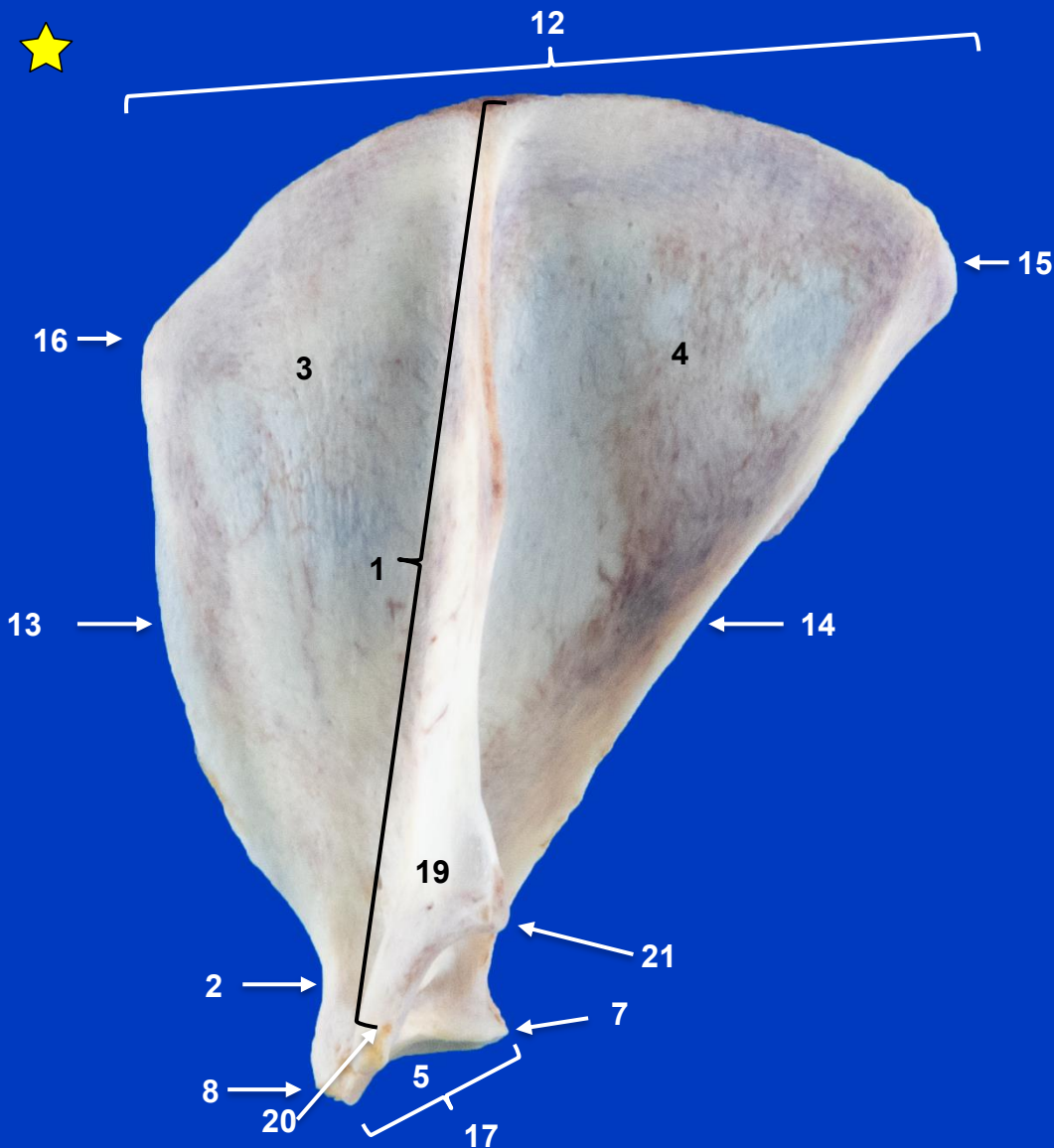
Sección Departamental de Anatomía y Embriología  
Facultad de Veterinaria UCM

# MIEMBRO TORÁCICO GATO

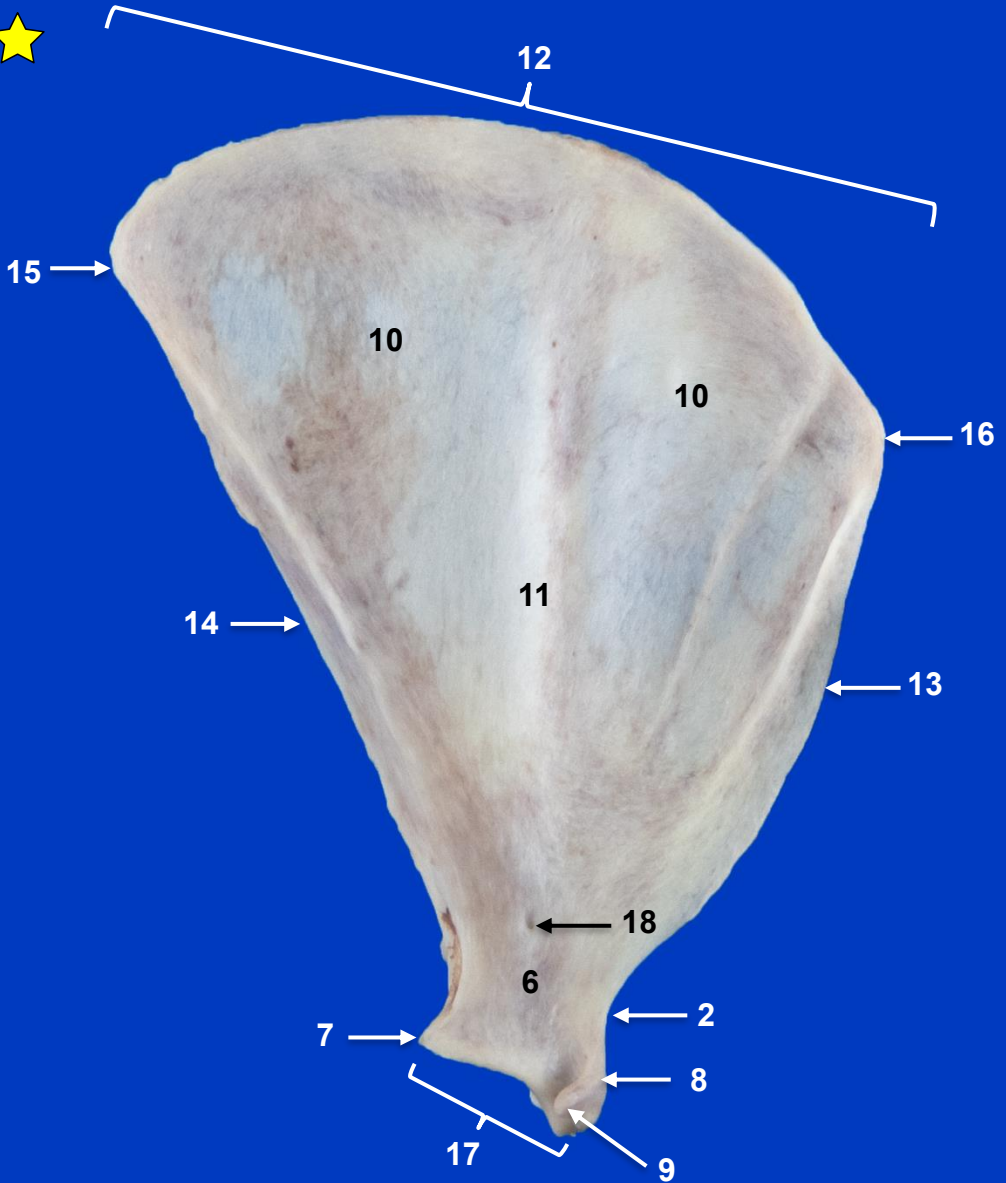
*Autores: Rubén Chacón Cantón, Ángela Labrador Pérez, M<sup>a</sup> del Pilar Martínez Sainz y Rosa M<sup>a</sup> Mendaza de Cal*



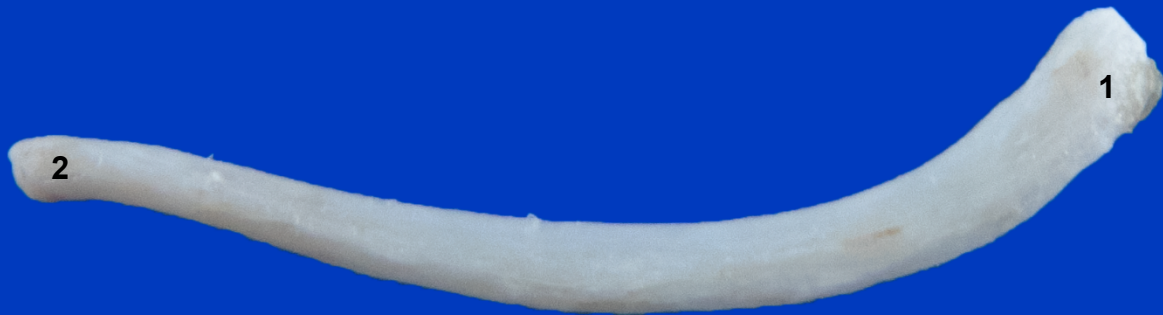This work is licensed under Creative Commons Attribution-NonCommercial-NoDerivatives 4.0 International. To view a copy of this license, visit <https://creativecommons.org/licenses/by-nc-nd/4.0/>



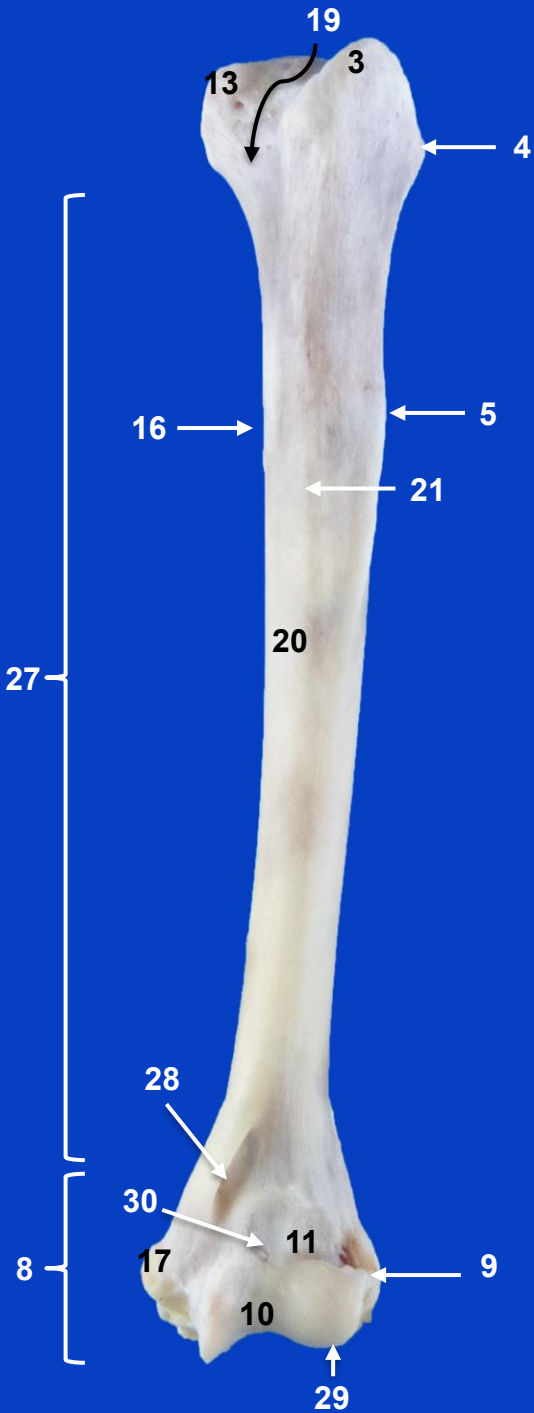
**Escápula izquierda.  
Vista lateral**



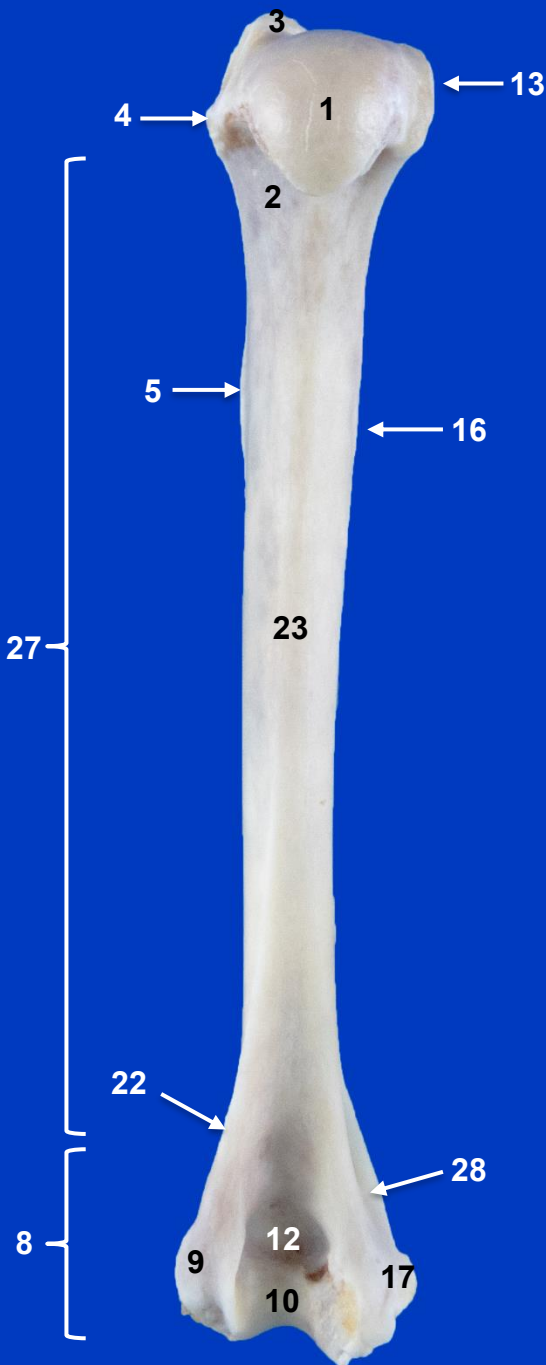
**Escápula izquierda.  
Vista medial**



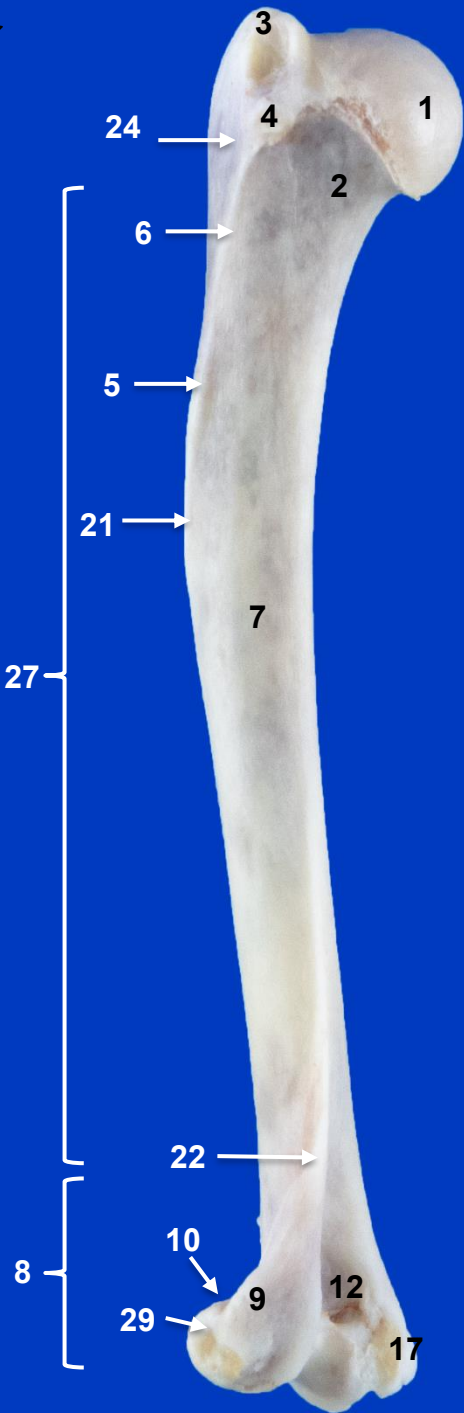**Clavícula izquierda. Vista frontal**




**Húmero izquierdo.  
Vista craneal**



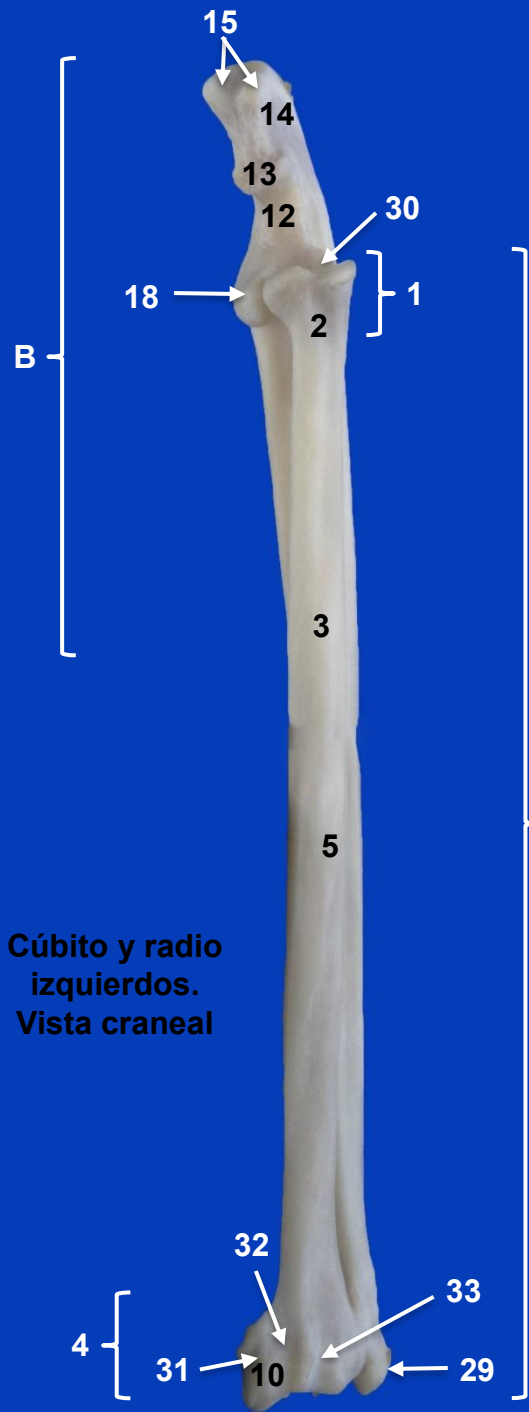Húmero izquierdo.  
Vista caudal



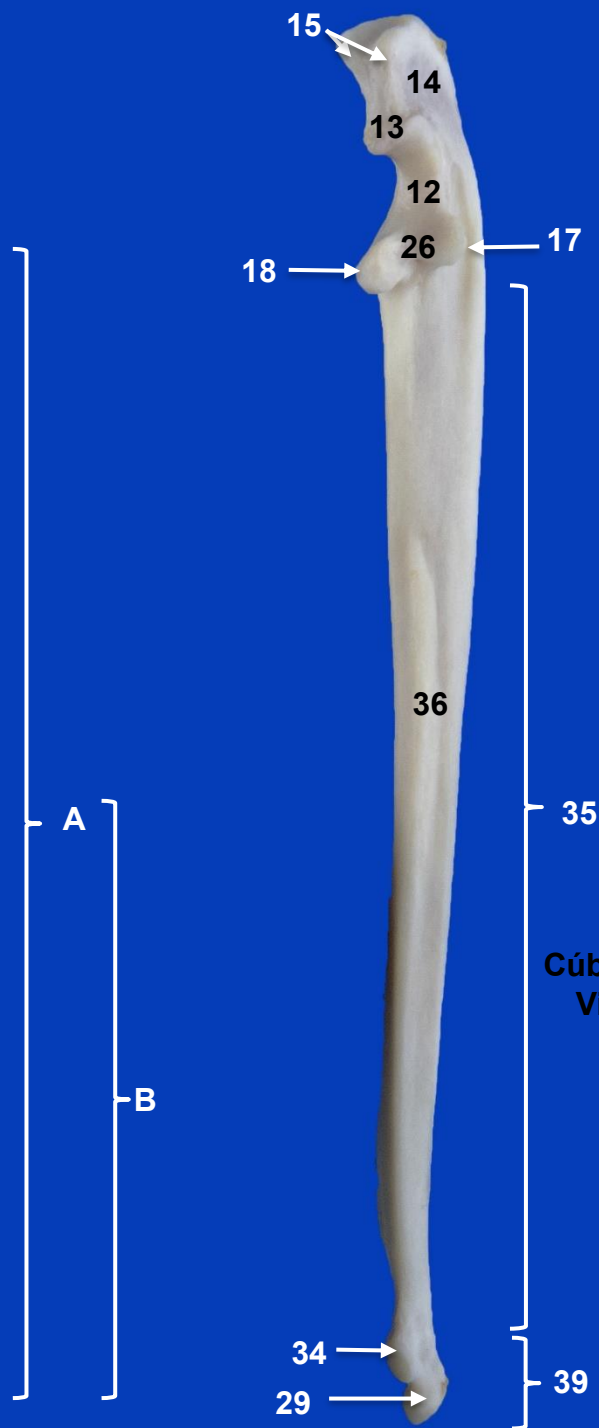
Húmero izquierdo.  
Vista lateral



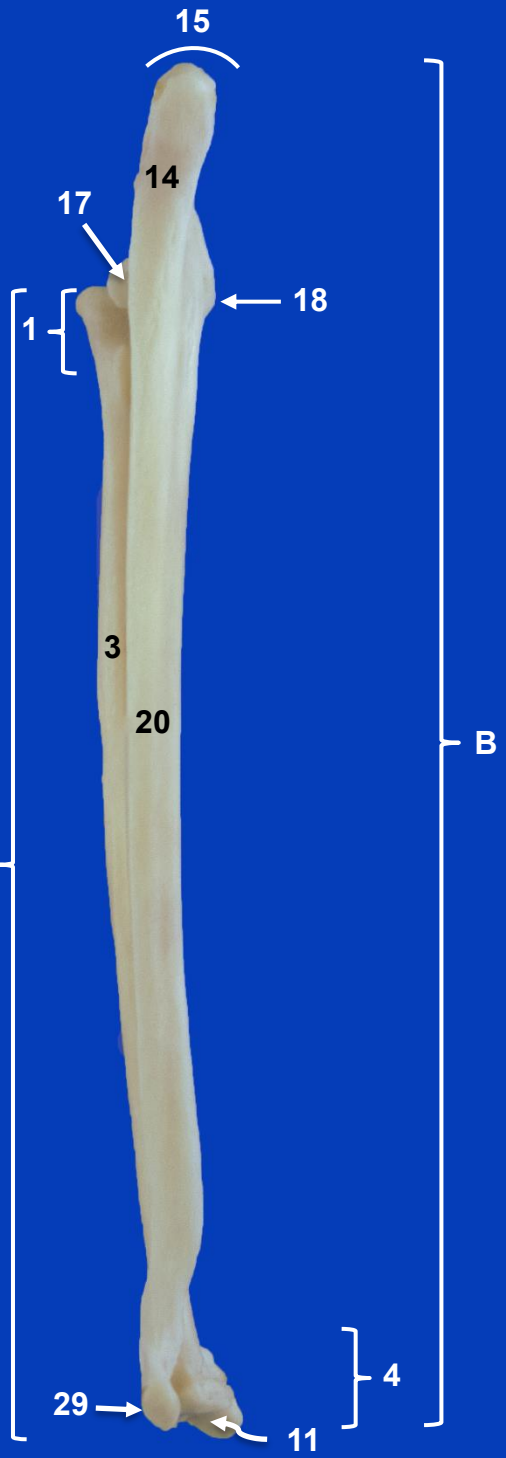
Húmero izquierdo.  
Vista medial




**Cúbito y radio  
izquierdos.  
Vista craneal**



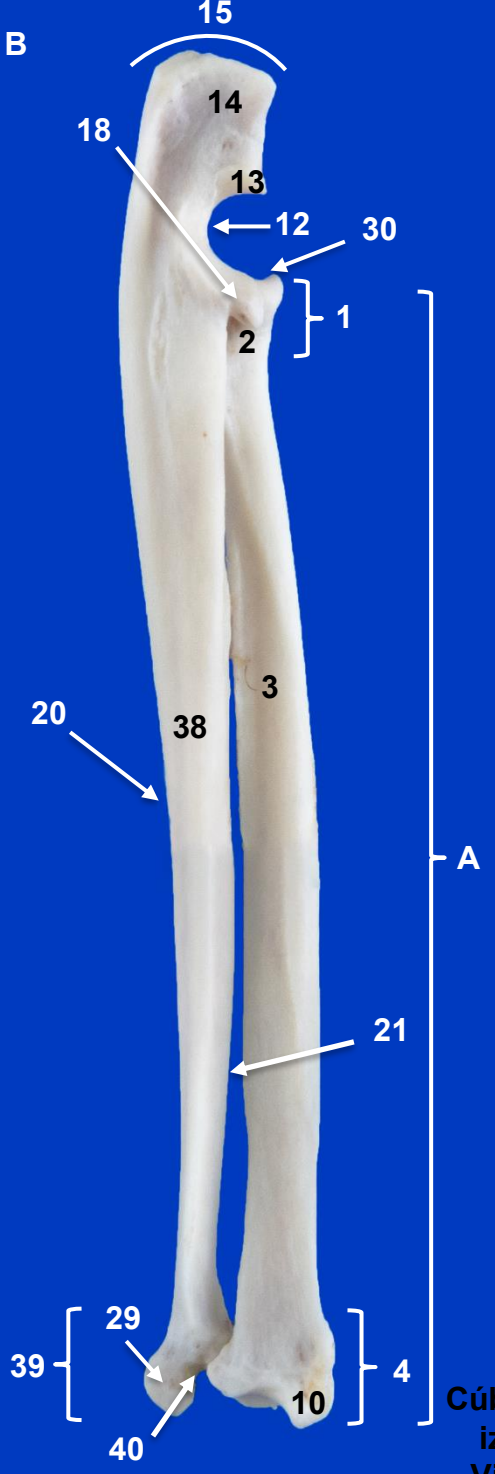
**Cúbito izquierdo.  
Vista craneal**



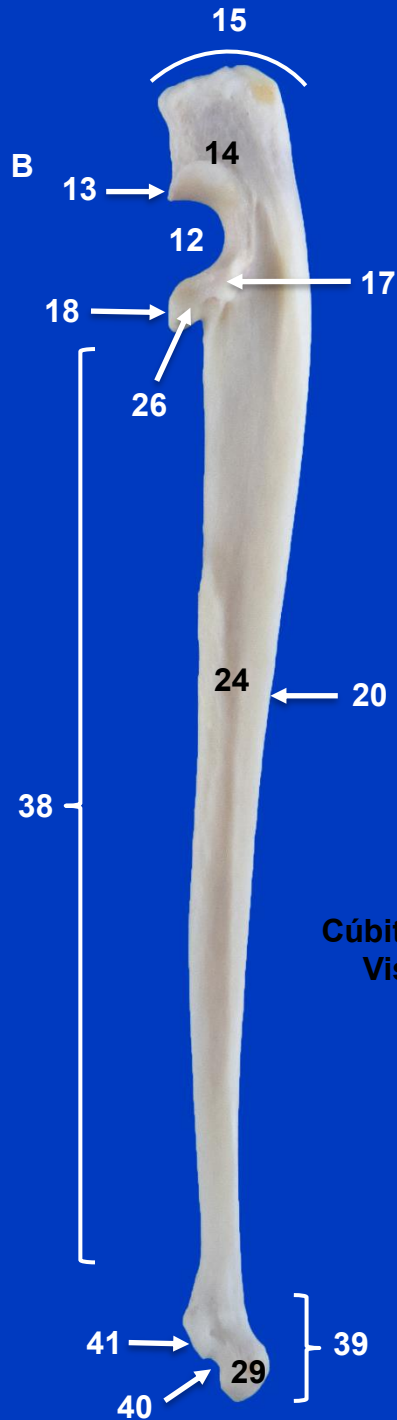
Cúbito y radio izquierdos.  
Vista caudal



Cúbito y radio izquierdos. Vista lateral

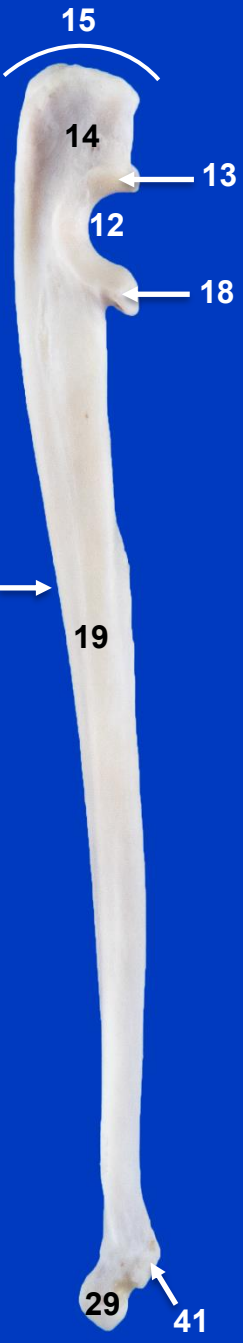


Cúbito y radio izquierdos. Vista medial



**Radio izquierdo.  
Vista craneal**

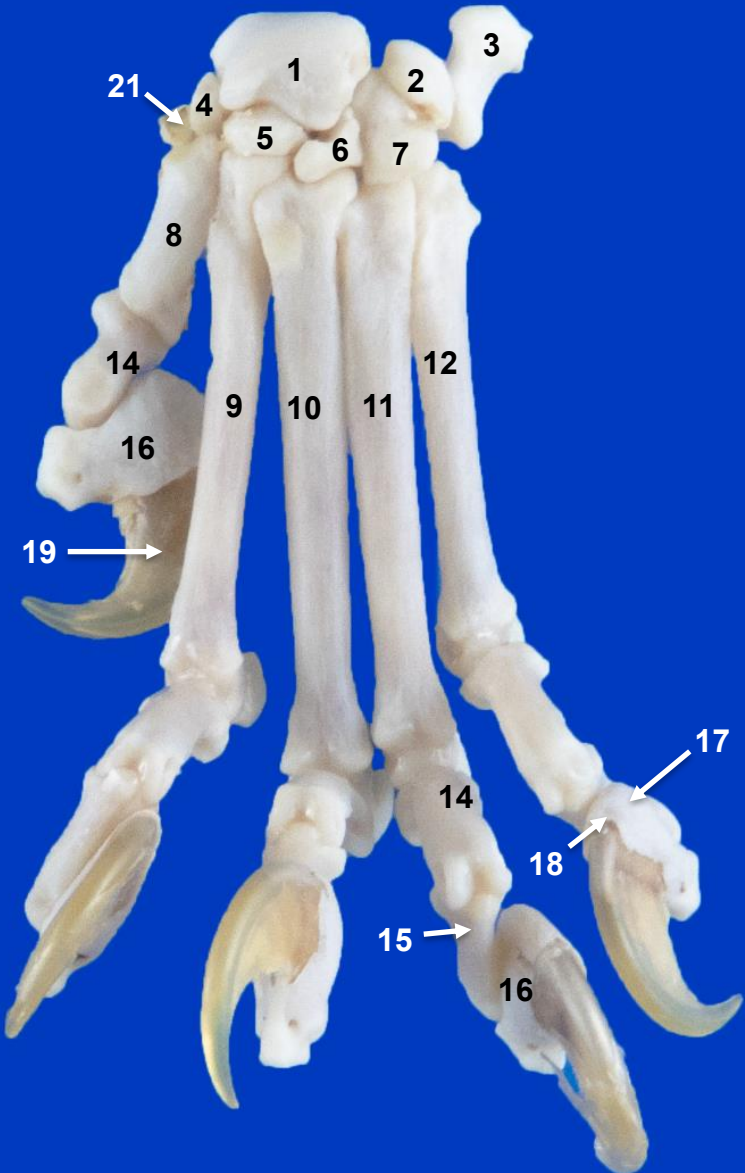
**Cúbito izquierdo.  
Vista lateral**



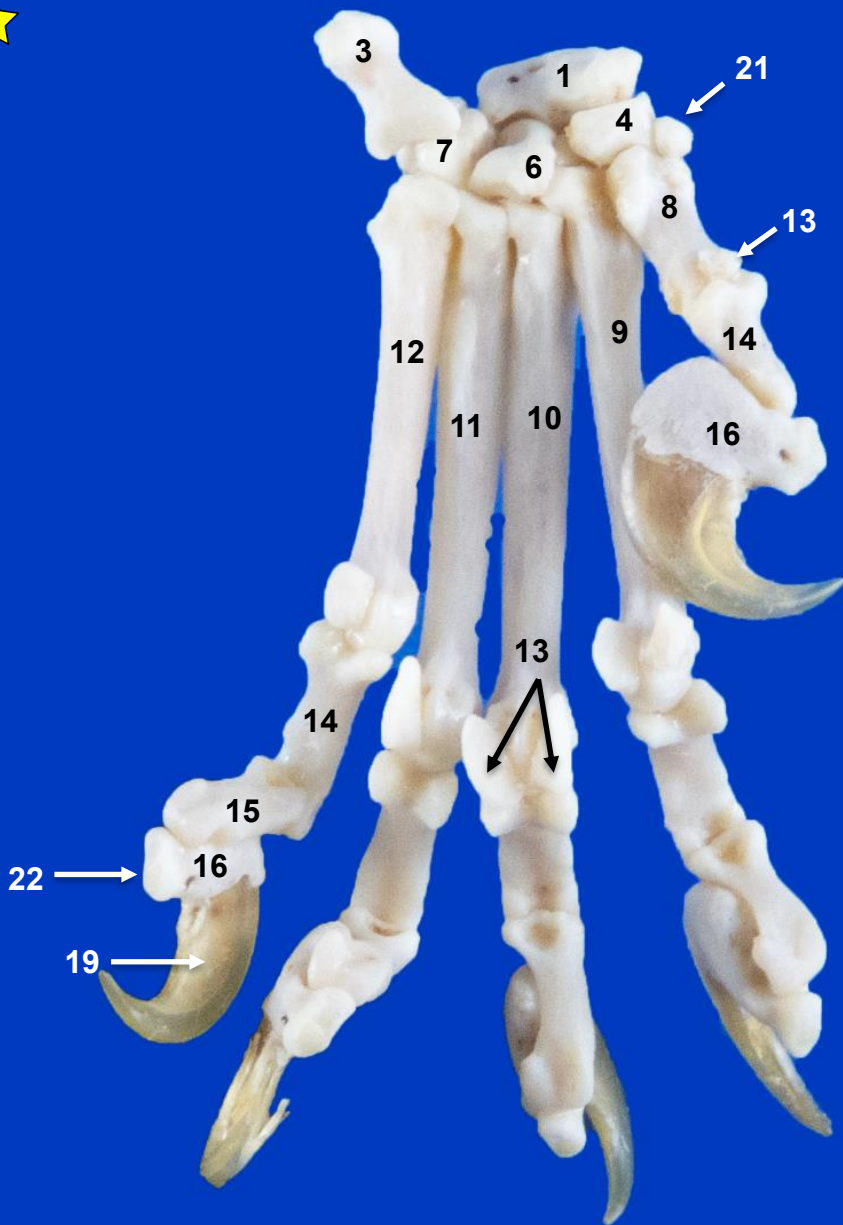
Cúbito izquierdo.  
Vista medial



Radio izquierdo.  
Vista caudal



**Carpus, Metacarpo y Falanges izquierdos. Vista dorsal**



**Carpo, Metacarpo y Falanges izquierdos. Vista palmar**