



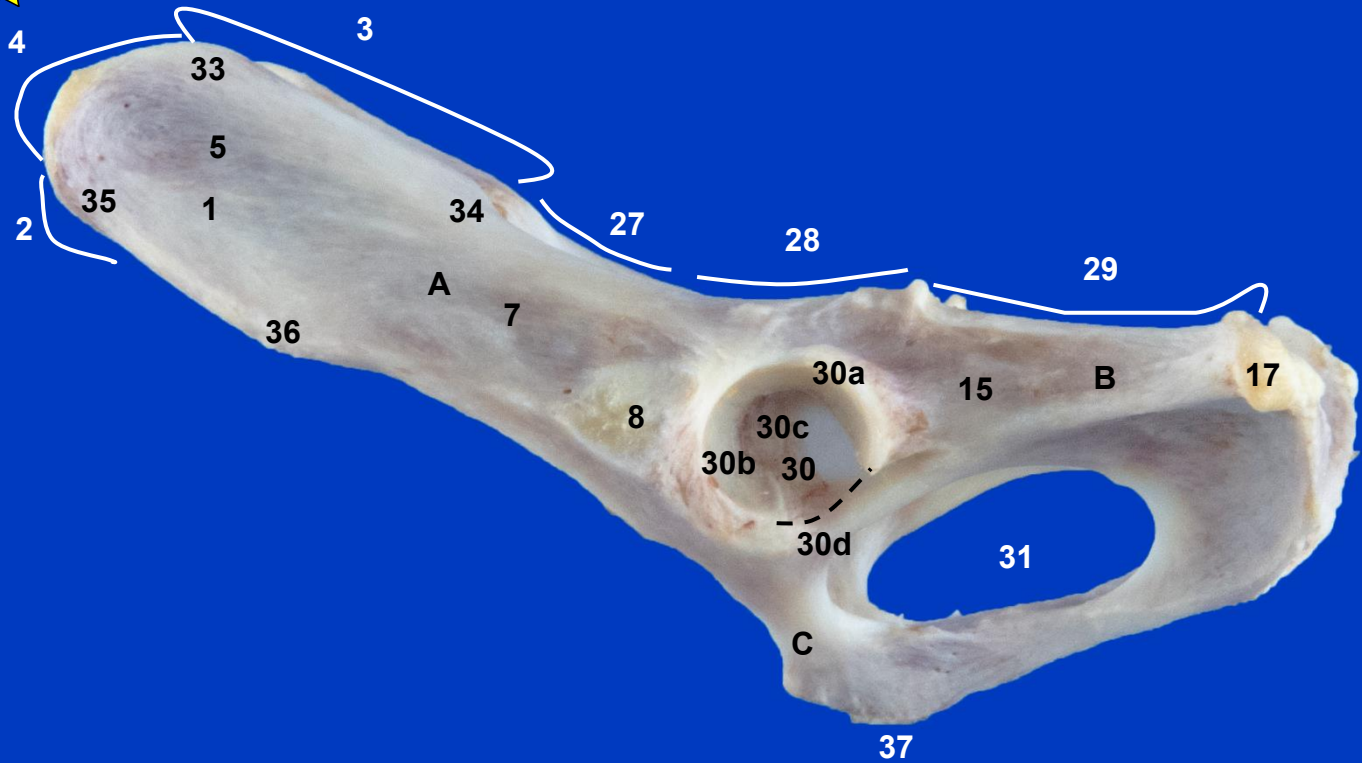
Sección Departamental de Anatomía y Embriología
Facultad de Veterinaria UCM

MIEMBRO PELVIANO GATO

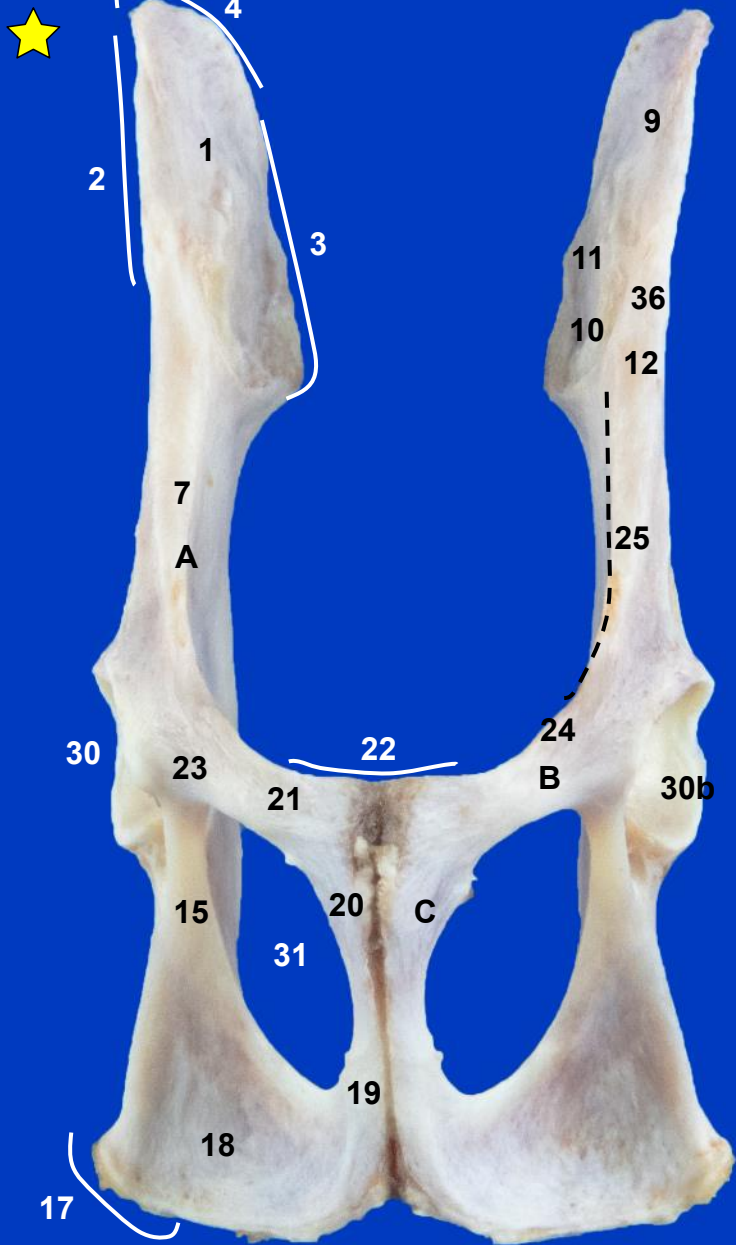
Autores: Rubén Chacón Cantón, Ángela Labrador Pérez, M^a del Pilar Martínez Sainz y Rosa M^a Mendaza de Cal



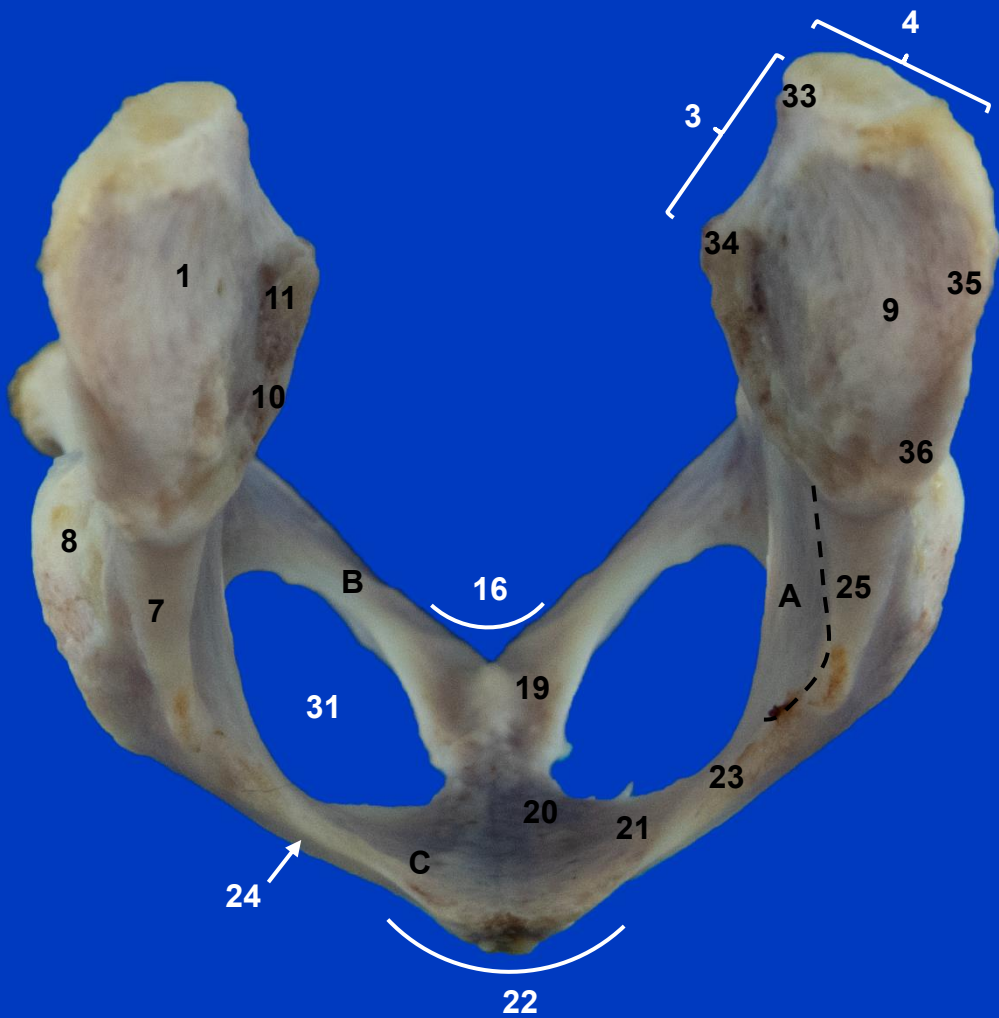
This work is licensed under Creative Commons Attribution-NonCommercial-NoDerivatives 4.0 International. To view a copy of this license, visit <https://creativecommons.org/licenses/by-nc-nd/4.0/>



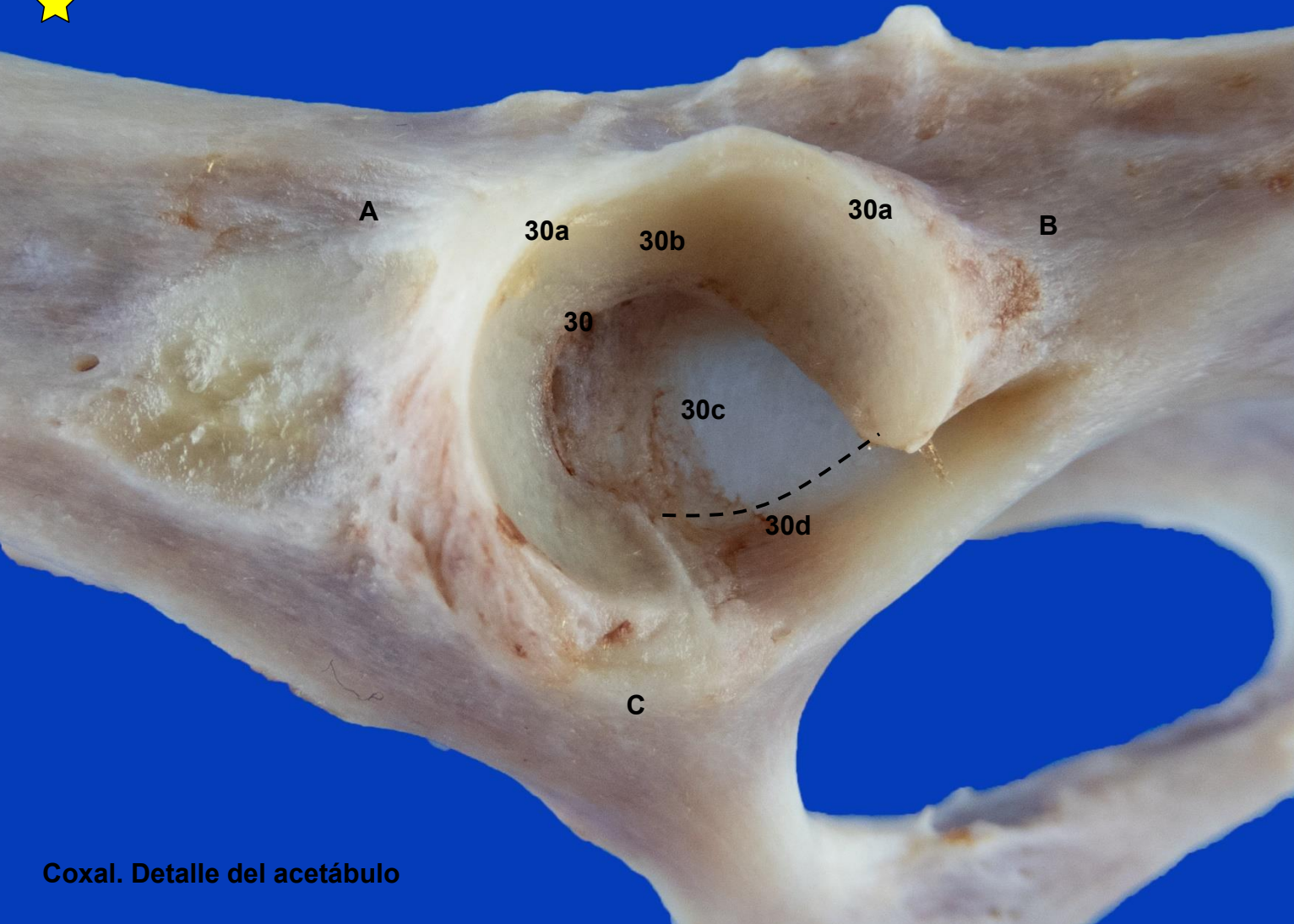
Coxal izquierdo. Vista lateral



Coxales. Vista ventral



Coxales. Vista craneal



A

30a

30b

30a

B

30

30c


30d

C

Coxal. Detalle del acetábulo



Fémur izquierdo. Vista craneal



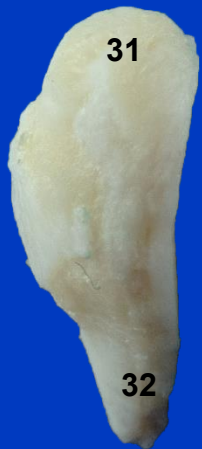Fémur izquierdo. Vista caudal



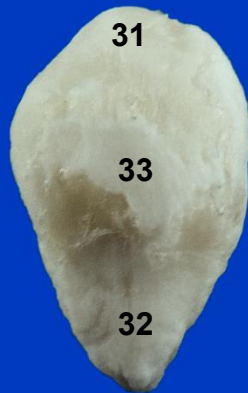Fémur izquierdo. Vista lateral



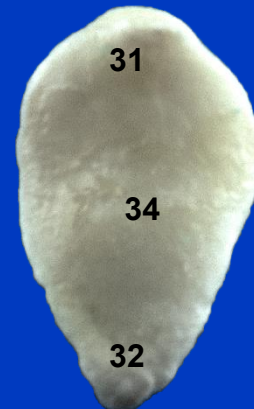Fémur izquierdo. Vista medial



Vista lateral

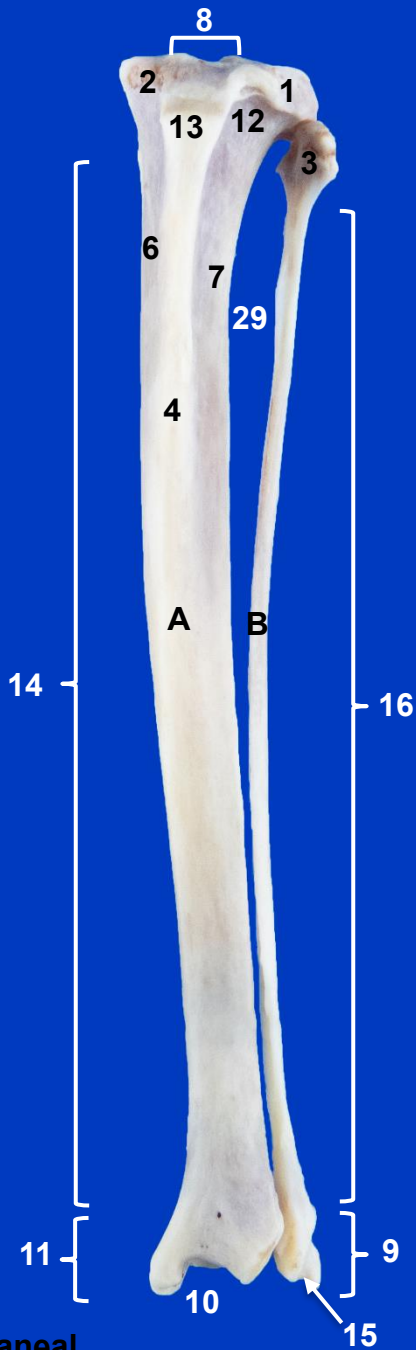


Vista craneal

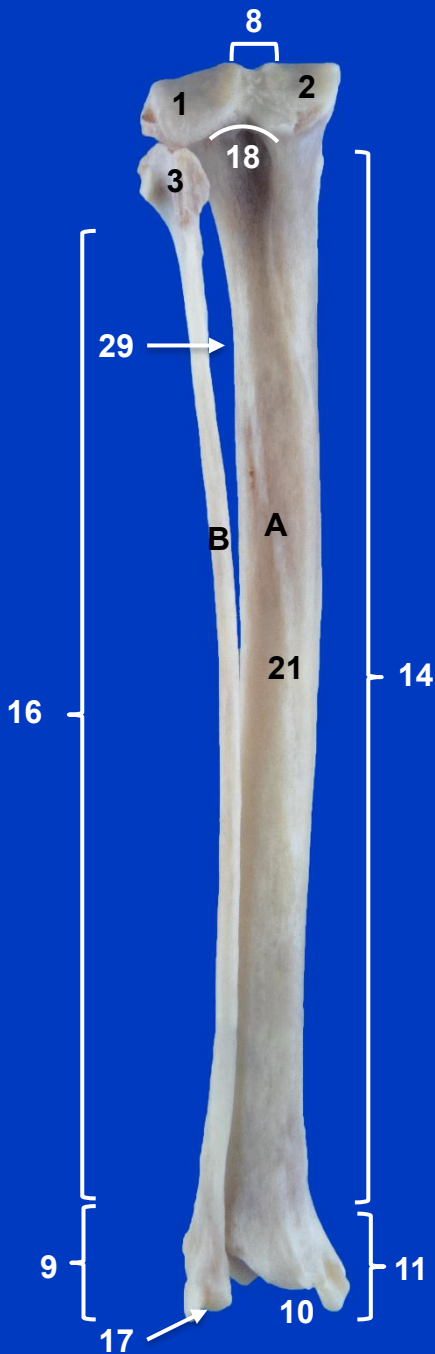


Vista caudal

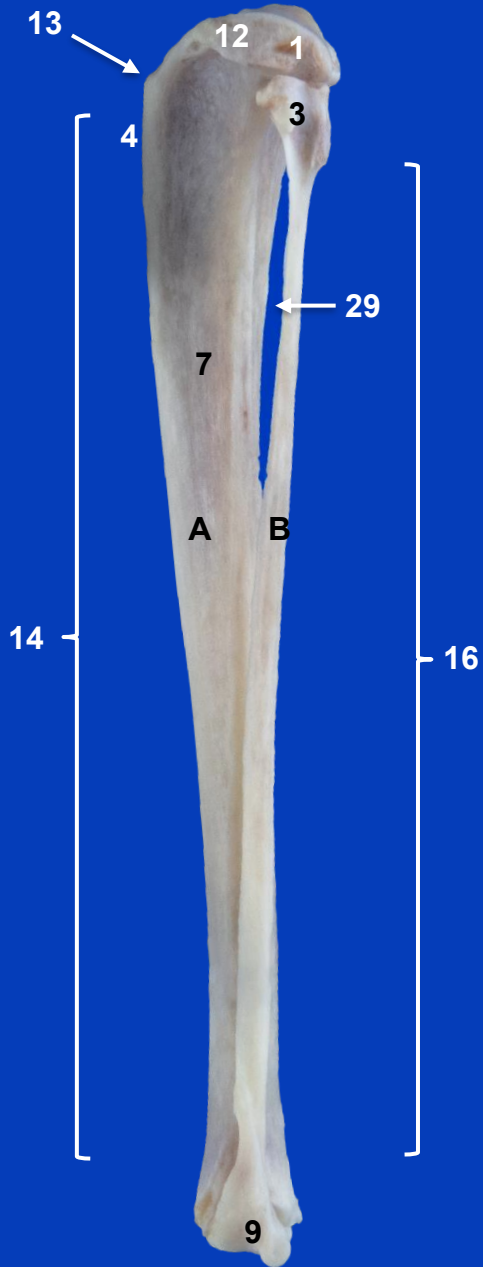
Rótula



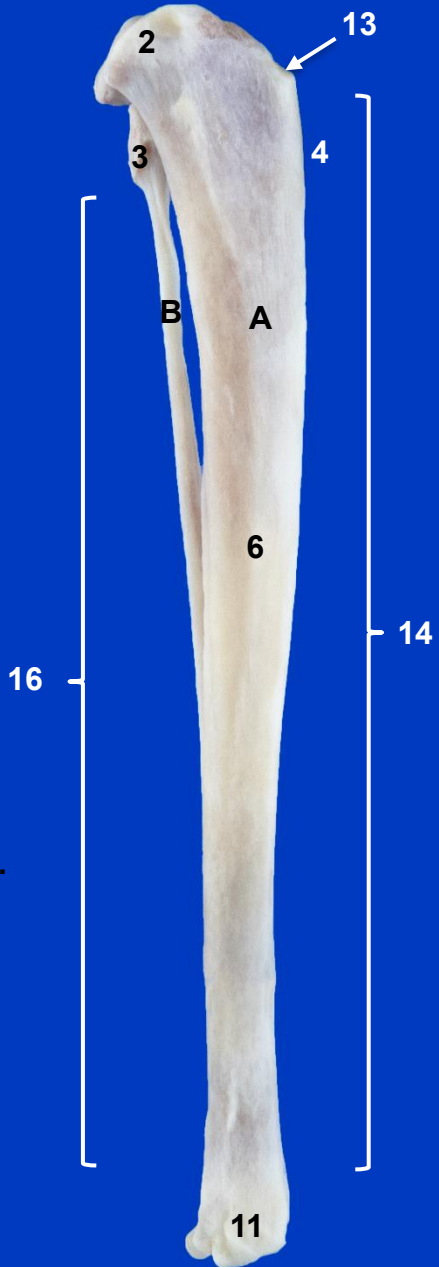
Tibia y peroné
izquierdos. Vista craneal



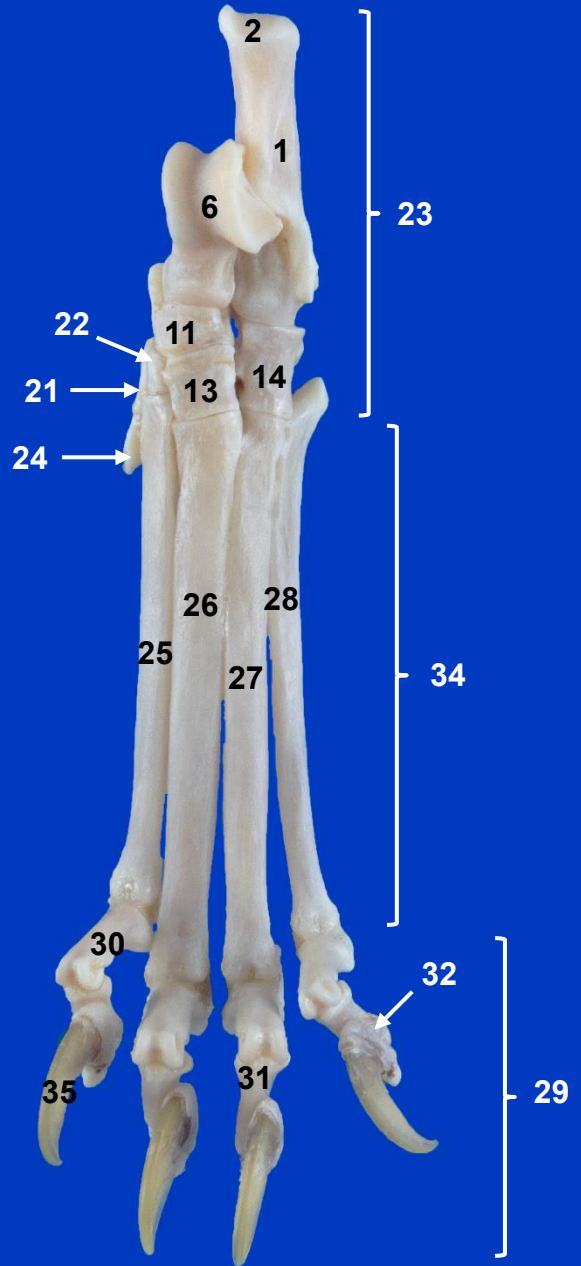
Tibia y peroné
izquierdos. Vista
caudal



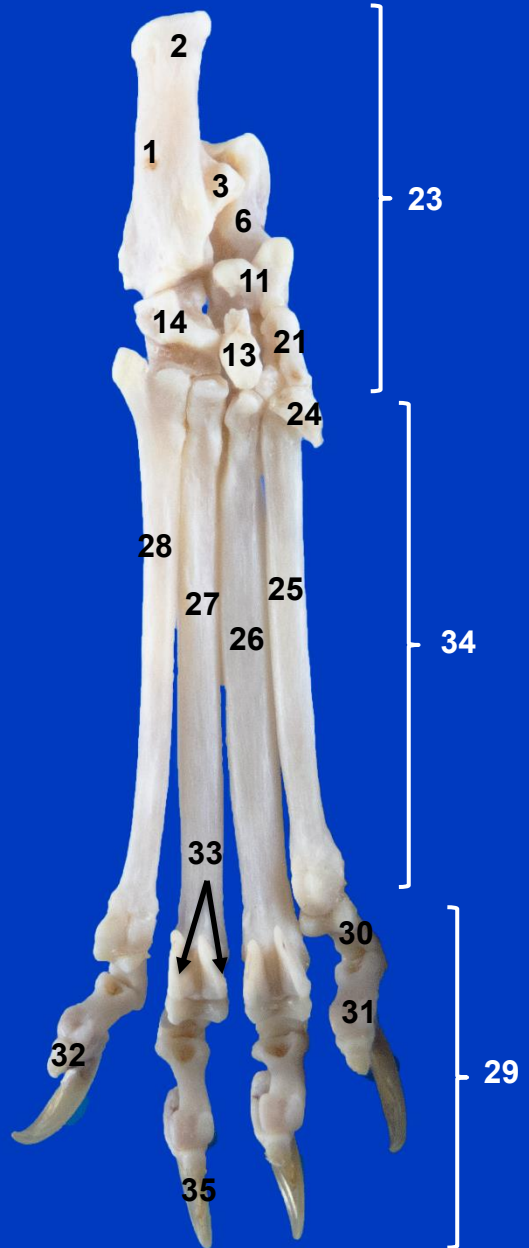
Tibia y peroné
izquierdos. Vista
lateral



**Tibia y peroné izquierdos.
Vista medial**



Tarso, Metatarso y Falanges
izquierdos. Vista dorsal



Tarso, Metatarso y Falanges izquierdos.
Vista plantar