



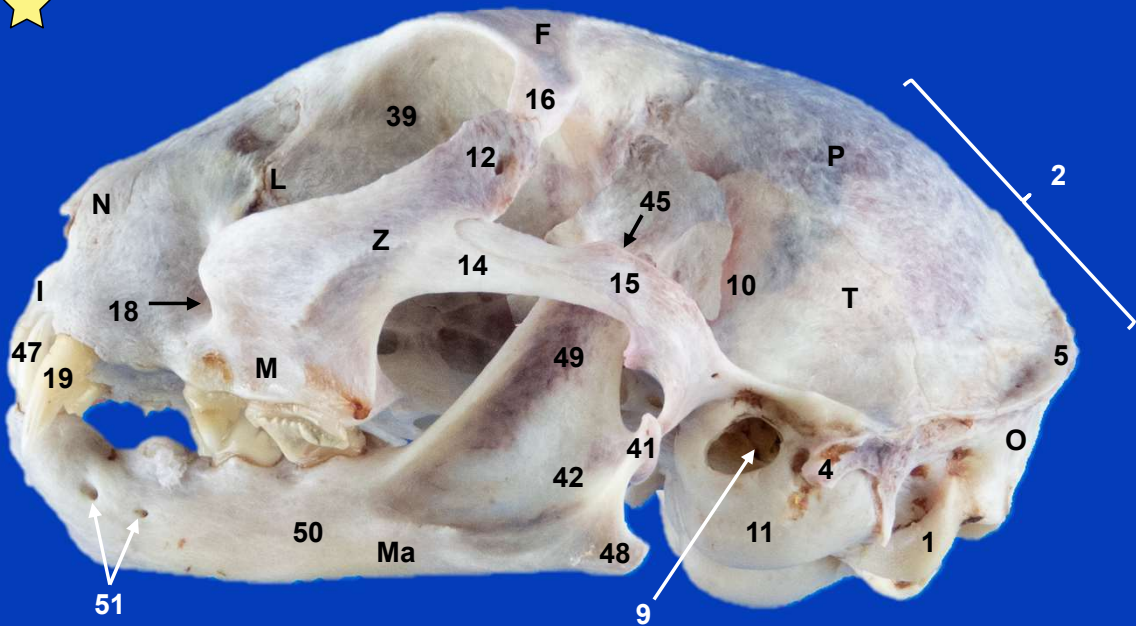
Sección Departamental de Anatomía y Embriología
Facultad de Veterinaria UCM

ESQUELETO DE LA CABEZA GATO

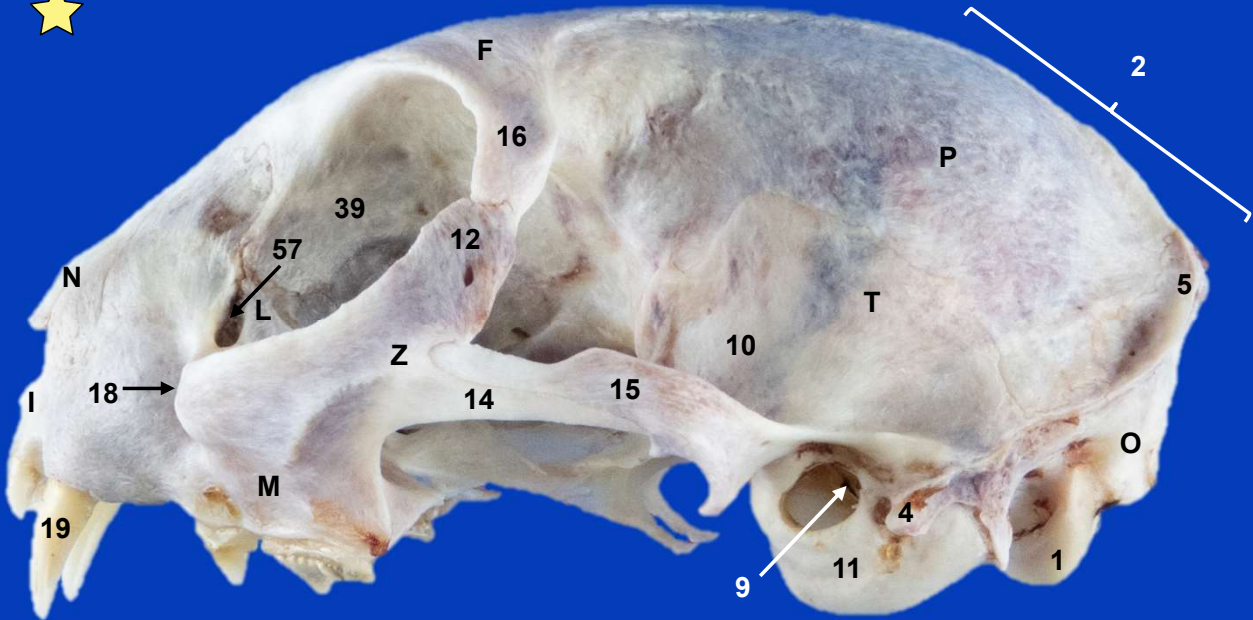
Autores: Victoria Notot Martin, Ángela Labrador Pérez, Rosa M^a Mendaza de Cal y M^a del Pilar Martínez Sainz



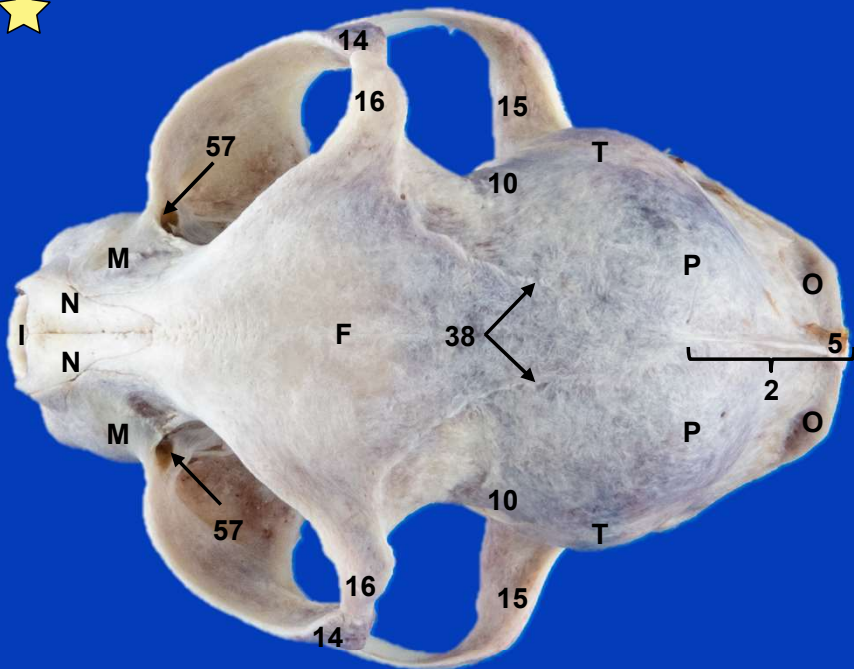
This work is licensed under Creative Commons Attribution-NonCommercial-NoDerivatives 4.0 International. To view a copy of this license, visit <https://creativecommons.org/licenses/by-nc-nd/4.0/>



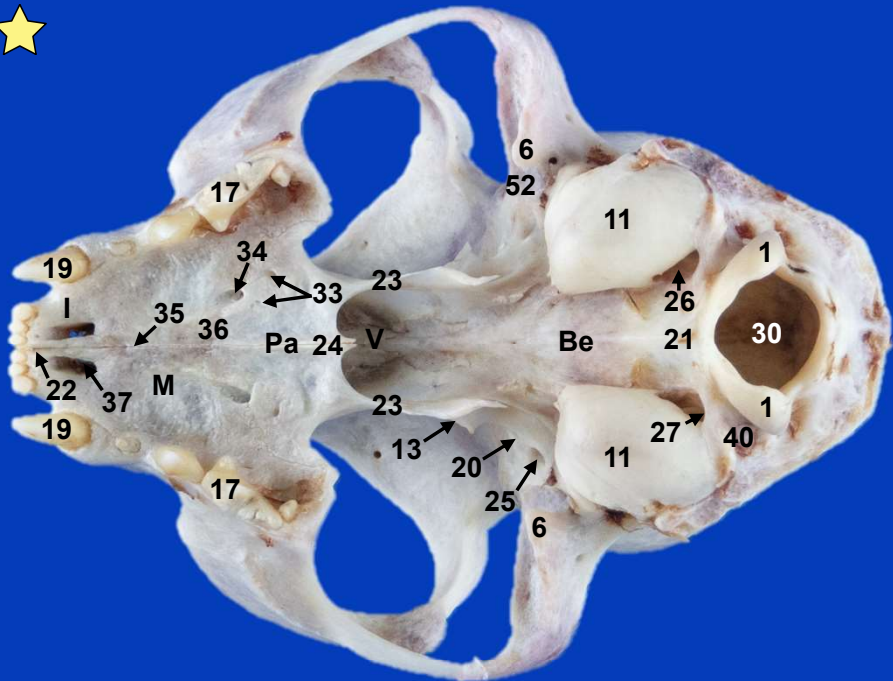
Esqueleto de la cabeza con mandíbula. Vista lateral izquierda



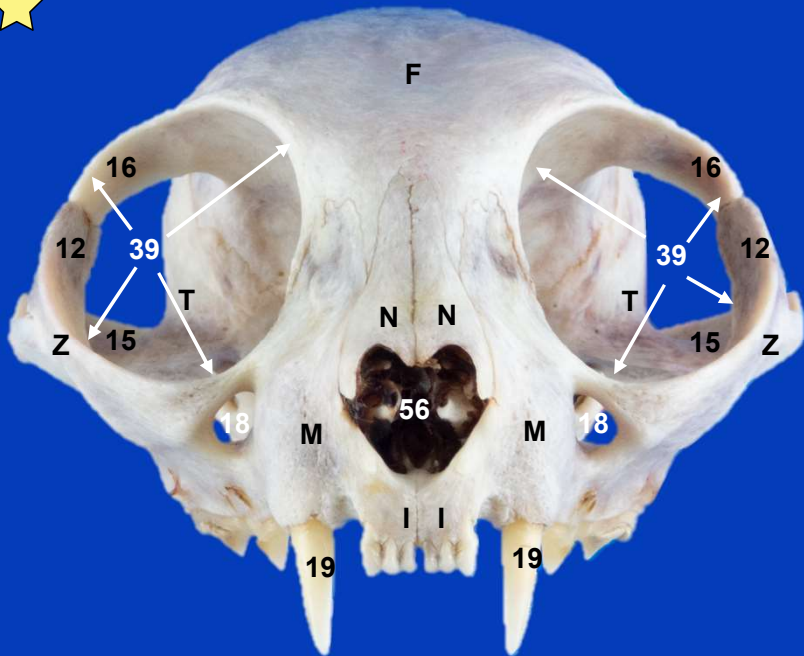
Esqueleto de la cabeza. Vista lateral izquierda



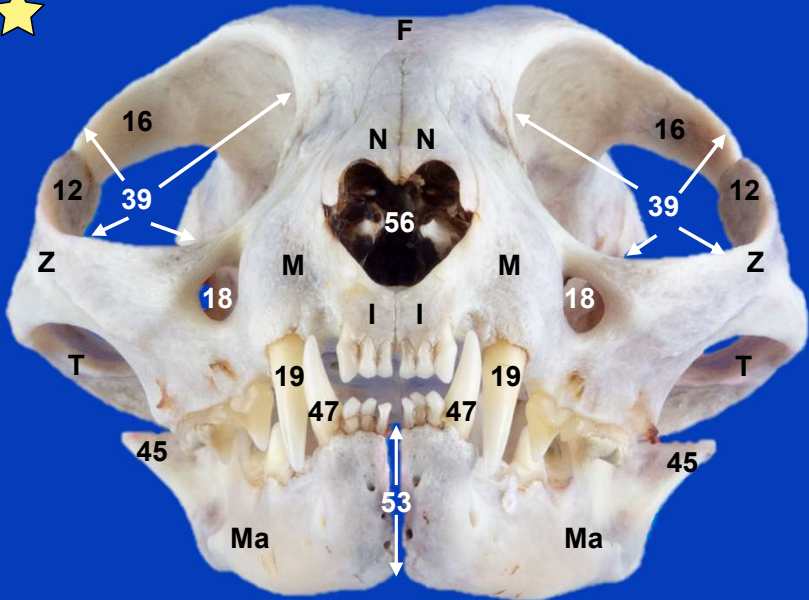
Esqueleto de la cabeza. Vista dorsal



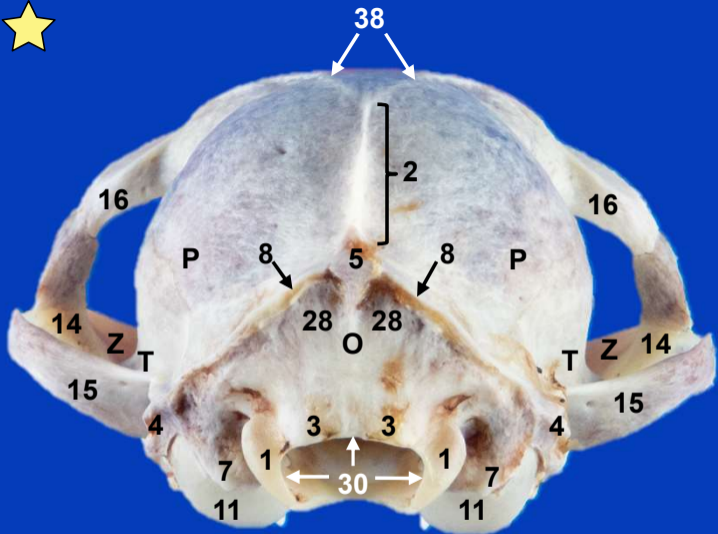
Esqueleto de la cabeza. Vista ventral



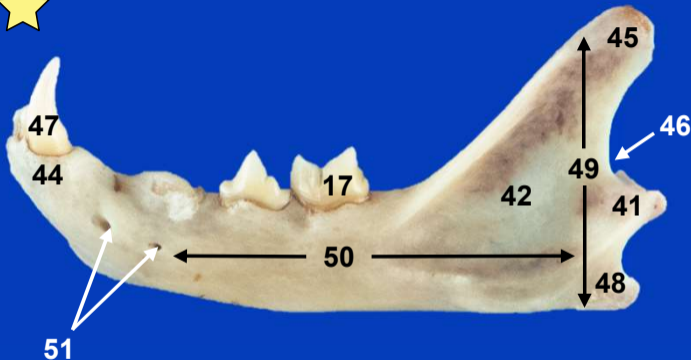
Esqueleto de la cabeza. Vista craneal



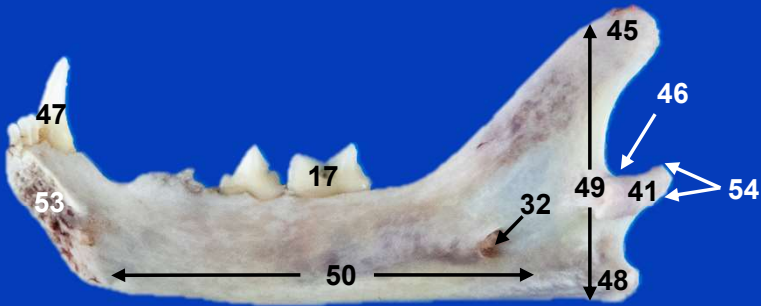
Esqueleto de la cabeza con mandíbula. Vista craneal



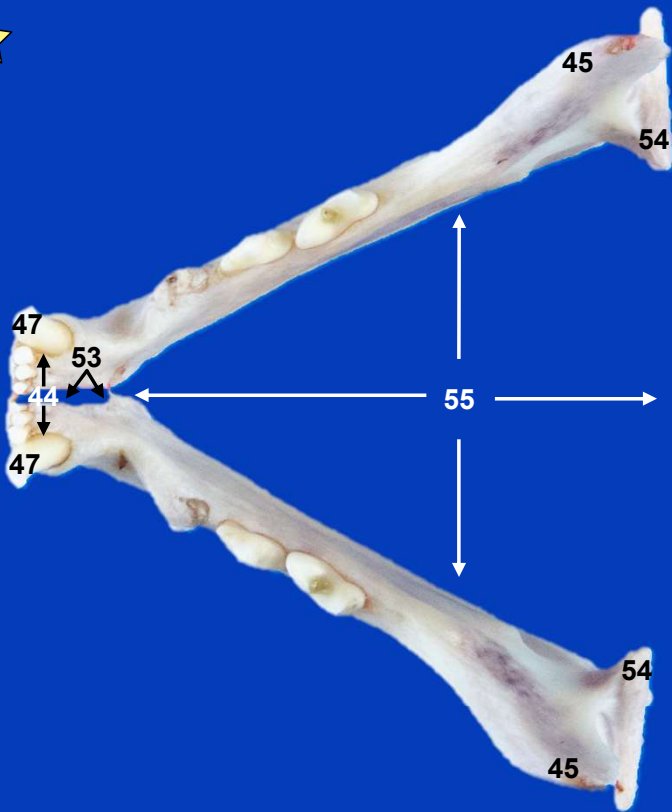
Esqueleto de la cabeza. Vista caudal



Mandíbula. Vista lateral izquierda



Mandíbula derecha. Vista medial



Mandíbulas. Vista dorsal