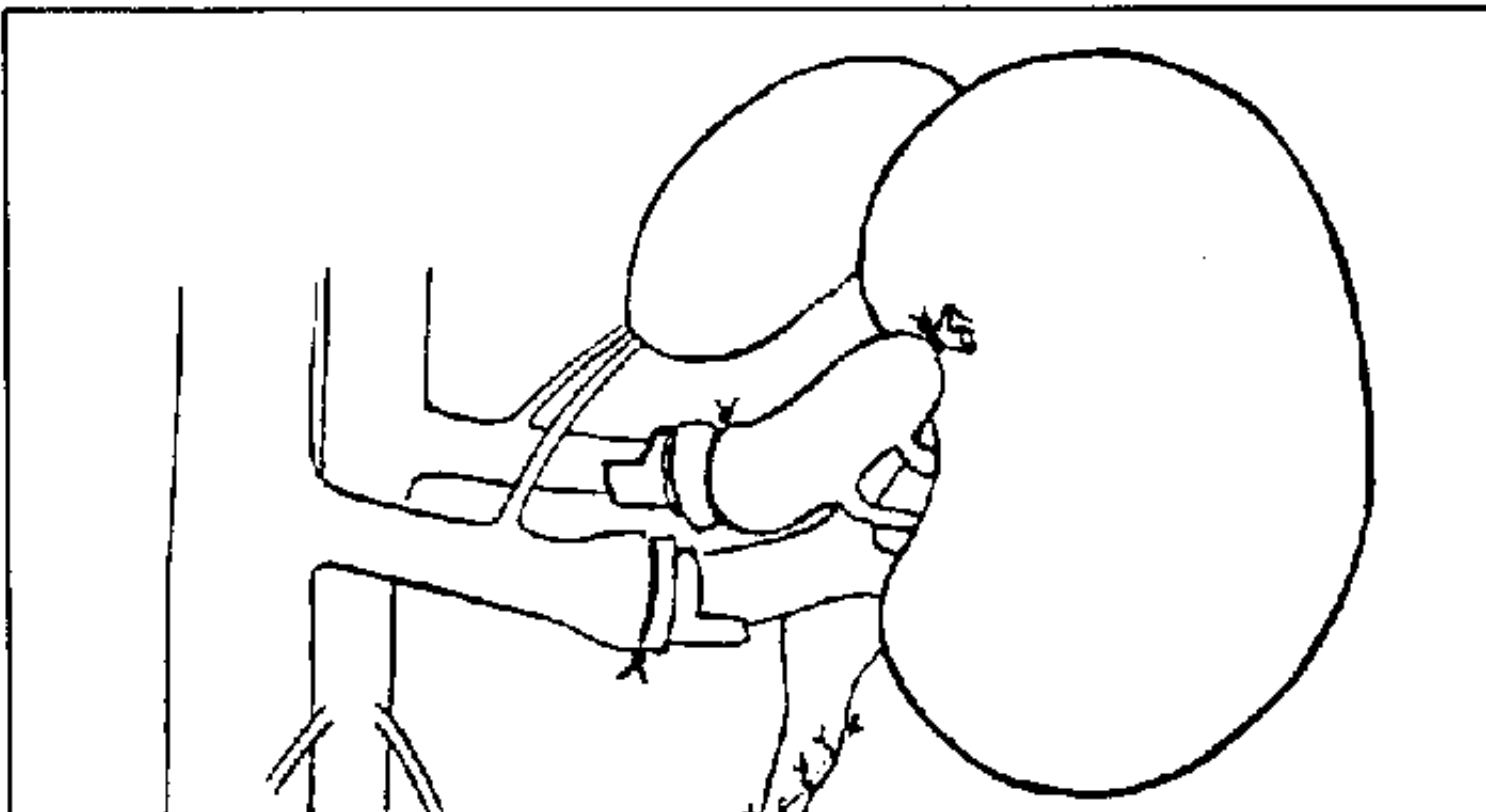


Técnicas microquirúrgicas de trasplante ortotópico renal en la rata

G. JIMENEZ, J. RODRIGUEZ, L. LORENTE, J.A. DE PEDRO, M.A. ALLER, J. ARIAS, D. BRANDAU y H. DURAN

Cátedra de Patología y Clínica Quirúrgica (Prof. H. Durán) y Servicio de Medicina y Cirugía Experimental (Dr. D. Brandau), Hospital Universitario de San Carlos, Facultad de Medicina Universidad Complutense, Madrid



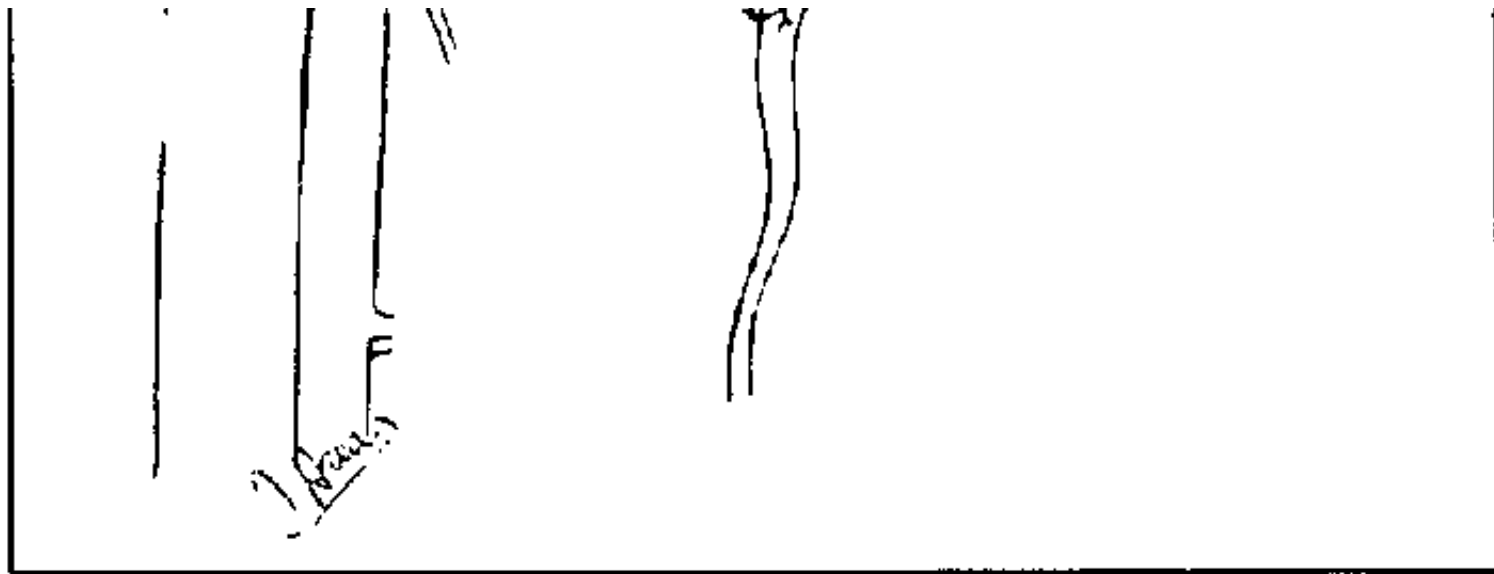


Fig. 7. Trasplante ortotópico de riñón en la rata, utilizando para la realización de la anastomosis arterial la aorta donante en continuidad con las arterias renales, cuando éstas tienen un origen individualizado. El *cuff* se coloca en la arteria renal receptora, que se anastomosa con el extremo distal del manguito aórtico donante.