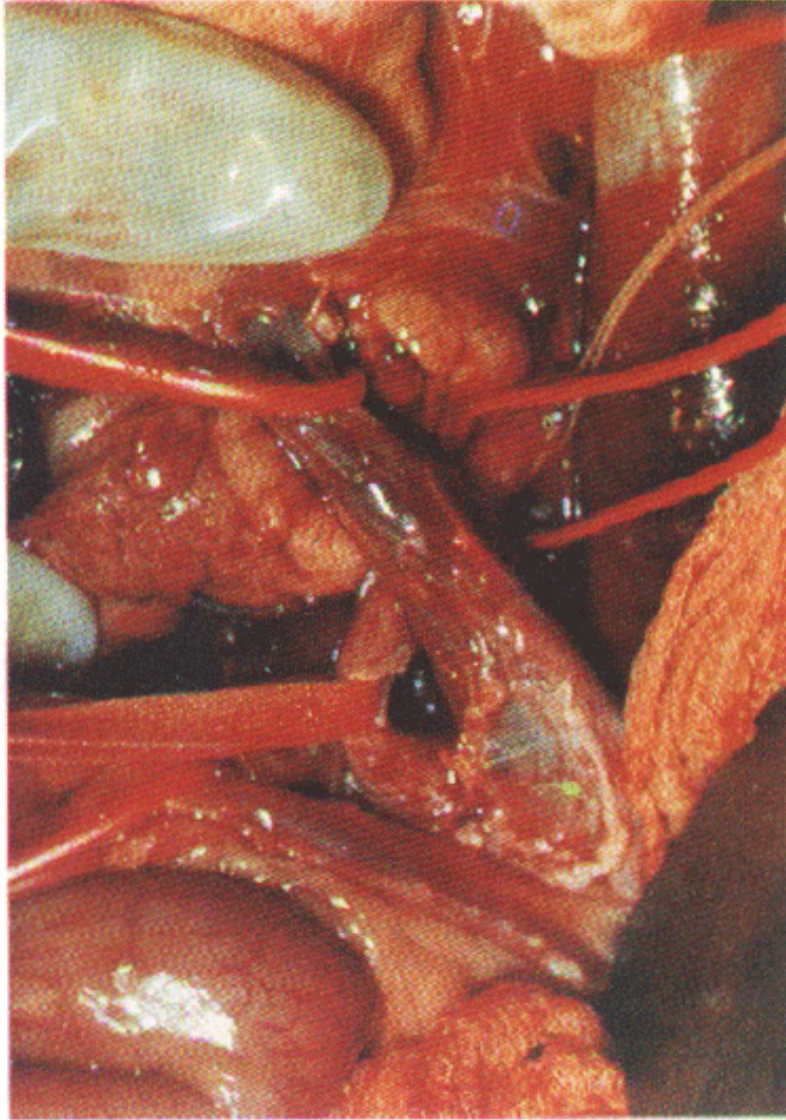


# Trasplante ortotópico de hígado en el cerdo: base experimental para su posterior realización en el ser humano

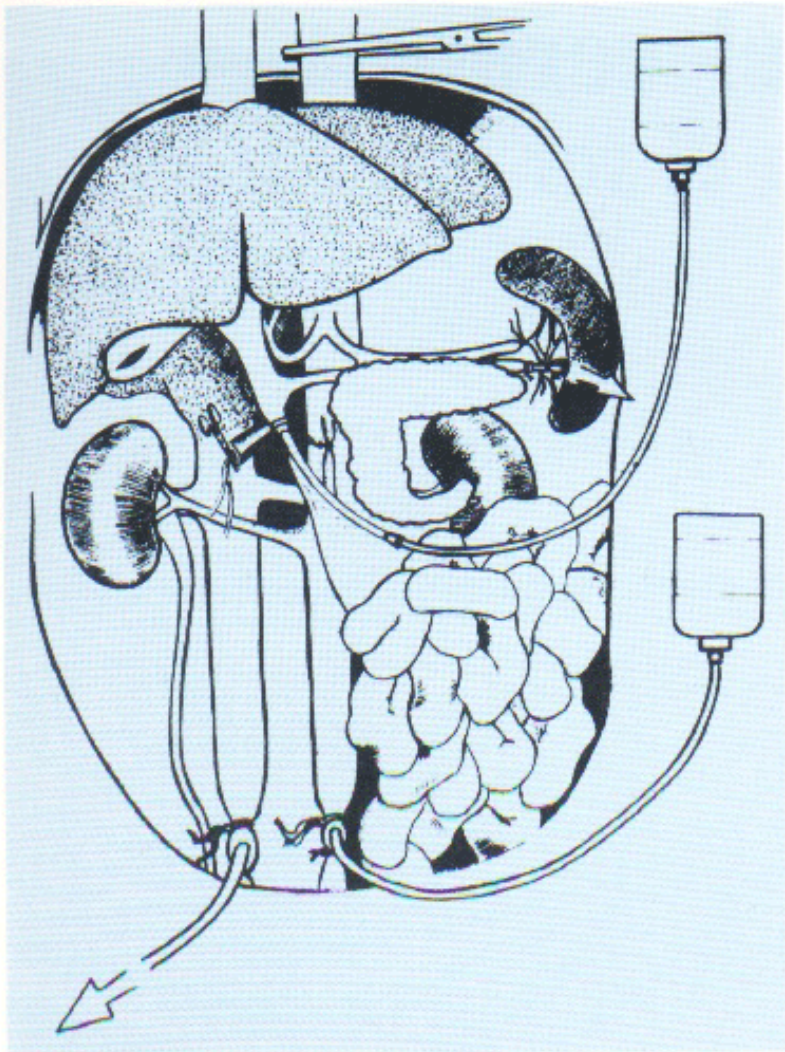
Dr. J. Arias, Dra. M.A. Aller, Dr. L. Lorente y Dr. H. Durán

I Cátedra de Patología y Clínica Quirúrgicas (Prof. H. Durán)  
y Servicio de Medicina y Cirugía Experimental (Dr. D. Brandau).  
Hospital Clínico de San Carlos. Universidad Complutense de Madrid.

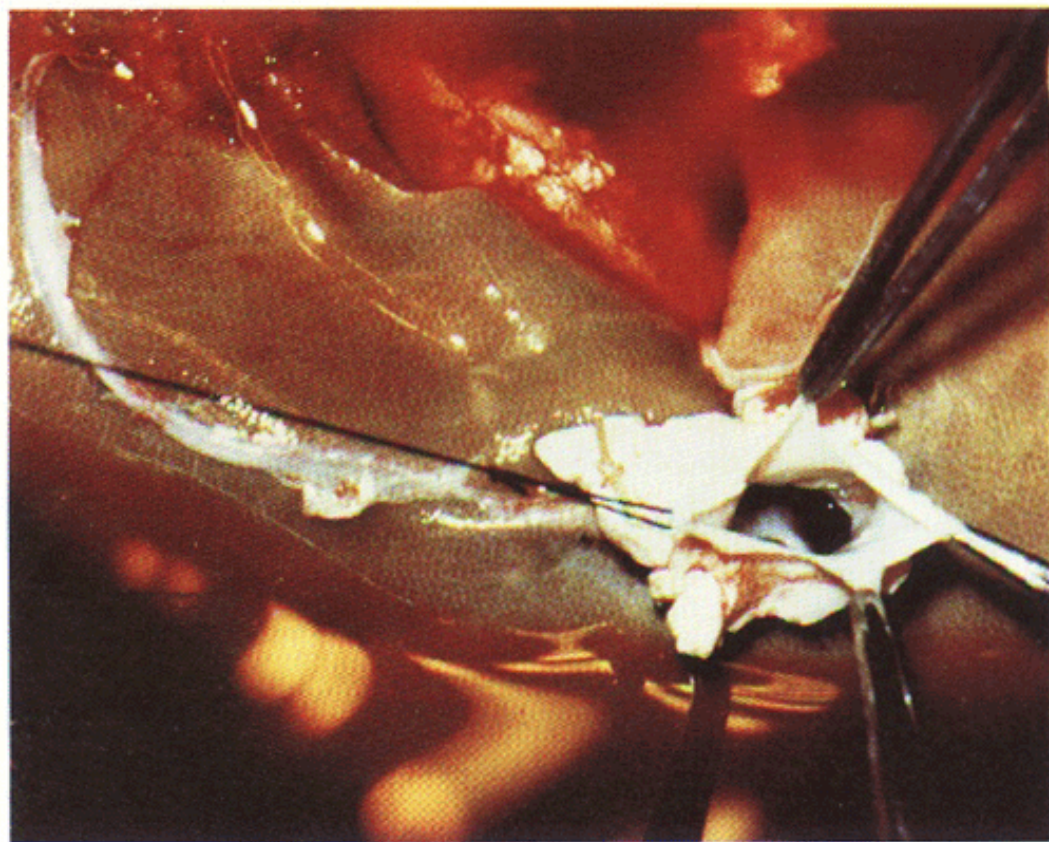


*Fig. 2. Disección de estructuras vasculares hepáticas en el cerdo donante.*





*Fig. 3. Técnica de perfusión para la extracción de hígado, riñones y páncreas en el donante.*



*Fig. 5. Preparación «in vitro» de la vena cava inferior suprahepática del hígado donante.*



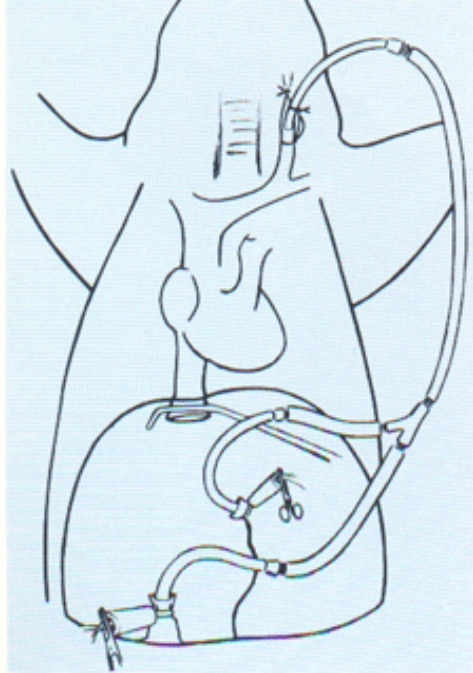


Fig. 7. By-pass en «Y» porto-cava-yugular utilizado durante la fase anhepática del trasplante ortotópico de hígado.

xifoides (Fig. 6). Una vez disecadas las estructuras vasculares hepáticas y el coledoco se coloca un shunt venoso externo en «Y» ó porto-cavo-yugular izquierdo, que permite drenar la sangre de VCI-IH y porta en la vena cava superior (Fig. 7). El bypass en «Y» evita la hipertensión portal que es muy mal tolerada por el cerdo, así como el estasis sanguíneo renal y de miembros inferiores. Esta medida sin embargo, no evita que durante la fase anhepática se produzca hipotensión arterial que se trata por perfusión i.v. rápida de sangre y soluciones electrolíticas que no contengan glucosa ya que existe tendencia a la hiperglucemia resistente a insulina [14]. La anastomosis de VCI-SH es la primera que se realiza (Fig. 8) y a continuación la anastomosis portal, que antes de ser finalizada permite la perfusión del hígado con suero fisiológico ó Ringer Lactado para eliminar de su circulación tanto la solución de Collins previamente perfundida como los metabolitos ácidos y el potasio que se acumulan durante el período de preservación, ya que de lo contrario su paso a la circulación sistémica en la revascularización podría originar arritmias o parada cardíaca por acidosis metabólica e hiperpotasemia (Fig. 9). Una vez que se finaliza la anastomosis por-

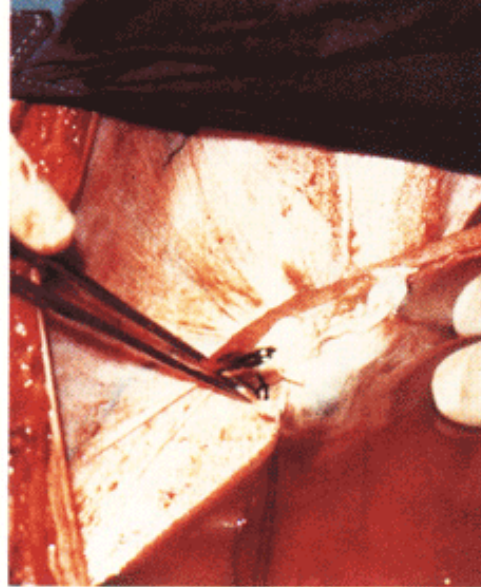


Fig. 8. Anastomosis término-terminal entre las venas cavas inferiores suprahepáticas de donante y receptor.

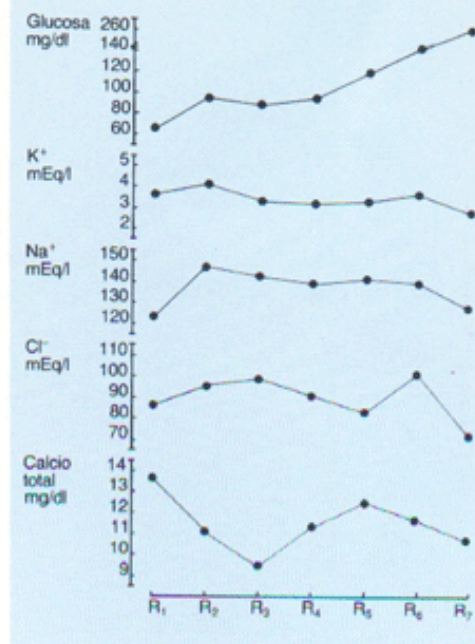


Fig. 9. Niveles séricos peroperatorios de Calcio total, Cloro (Cl<sup>-</sup>), Sodio (Na<sup>+</sup>), potasio (K<sup>+</sup>) y Glucosa durante el trasplante ortotópico de hígado en el cerdo. R<sub>1</sub>: Inicio de la intervención. R<sub>2</sub>: Fin de disección de estructuras vasculares hepáticas. R<sub>3</sub>: Fase anhepática. R<sub>4</sub>: Revascularización portal. R<sub>5</sub>: Post-desclampaje de vena cava inferior infrahepática. R<sub>6</sub>: Post-revascularización arterial. R<sub>7</sub>: Fin de intervención.

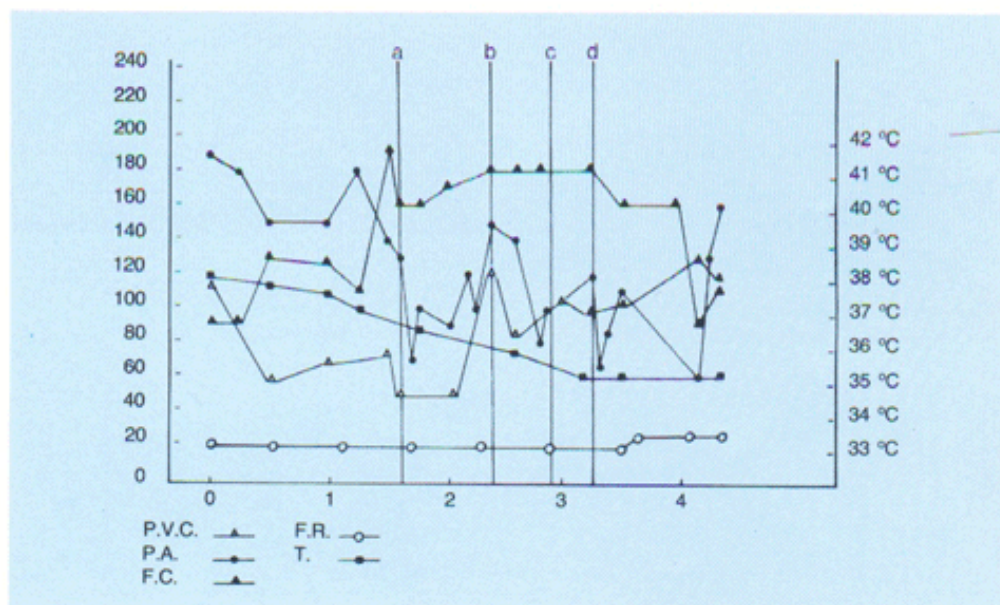
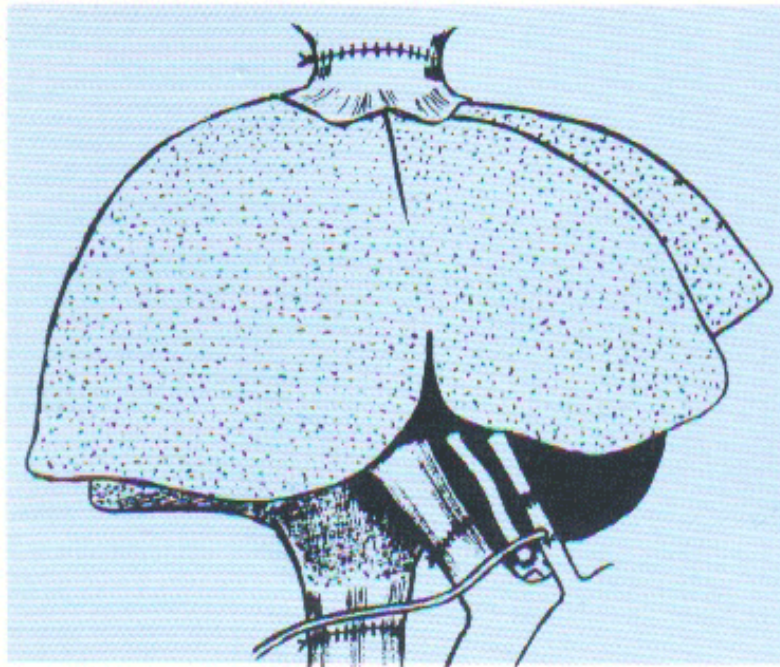
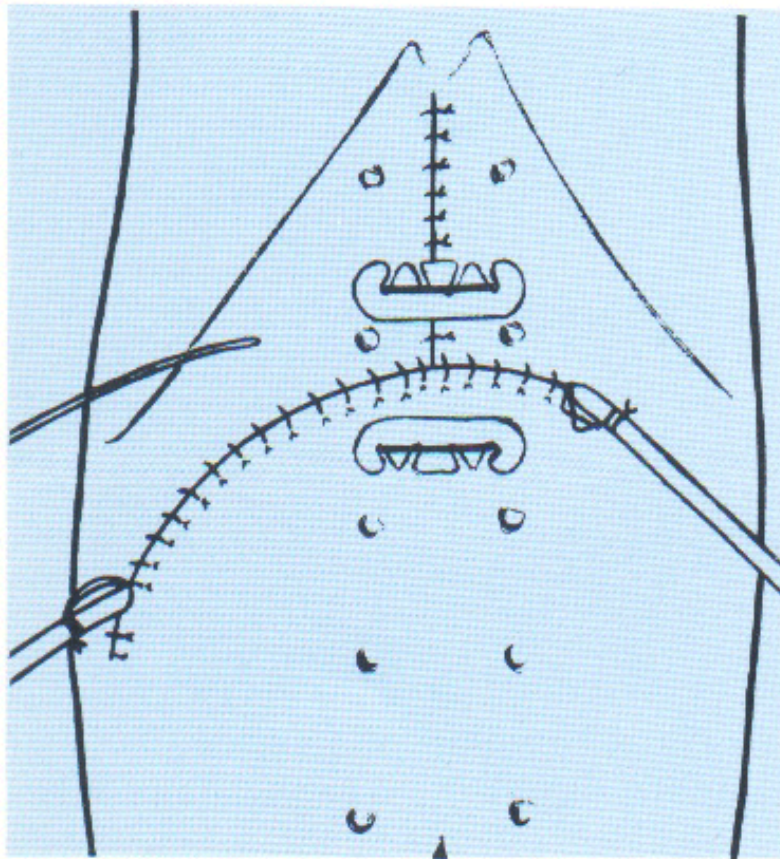


Fig. 10. Variaciones peroperatorias de la presión venosa central (P.V.C.), presión arterial (P.A.), frecuencia cardíaca (F.C.), frecuencia respiratoria (F.R.) y temperatura (T) en el trasplante ortotópico de hígado en el cerdo. (a) Clampaje de vena cava inferior infrahepática. (b) Revascularización portal. (c) Desclampaje de vena cava inferior infrahepática. (d) Revascularización arterial.

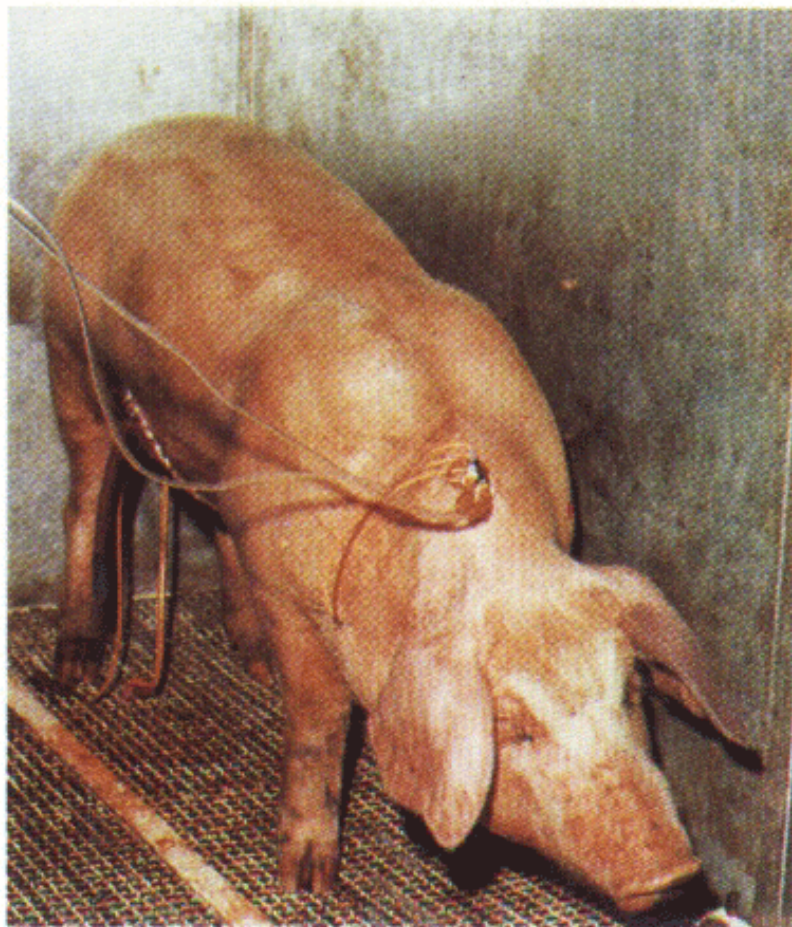



*Fig. 12. Dibujo representativo del trasplante ortotópico de hígado una vez finalizadas las anastomosis vasculares y de la vía biliar.*



*Fig. 13. Cierre de la laparotomía en el receptor, con sutura de descarga, dos tubos de drenaje y tubo en T de Kehr.*



*Fig. 14. Aspecto de un cerdo a las 48 h de realizado el trasplante ortotópico de hígado.*