

Sepsis de origen biliar en cerdos tratados con ciclosporina post-trasplante ortotópico de hígado (*).

Resumen: Se ha descrito que el trasplante ortotópico de hígado (TOH) en el cerdo puede cursar con supervivencia a largo plazo sin tratamiento inmunosupresor.

En el presente trabajo experimental, utilizando 14 cerdos de raza Large-White, se comprueba que el TOH sin terapia inmunosupresora (n = 2) cursa con rechazo caracterizado histológicamente por gran infiltración por células mononucleares y desestructuración hepática. Por el contrario la administración de ciclosporina A (CsA) (Sandimmun[®]) por vía i.v. a dosis de 1,5 a 4 mg. Kg⁻¹. 12 h⁻¹ evita el rechazo post-TOH (n = 5) pero los animales presentan hiperbilirrubinemia, barro biliar, colestasis, colangitis y abscesos hepáticos.

En ambos casos la causa principal de muerte fue la ulceración hemorrágica de la región gastroesofágica que en los TOH tratados con CsA se atribuyó principalmente a úlcus de stress por sepsis y en los TOH no inmunosuprimidos a insuficiencia hepática por rechazo. Un hallazgo histológico común fue la proliferación biliar.

La necesidad de tratamiento inmunosupresor post-TOH en el cerdo para evitar el rechazo, implica la adopción de adecuadas medidas profilácticas de la infección del hígado trasplantado, entre las que destaca la preparación intestinal preoperatoria del receptor.

Aller Reyero, M.A., *Arias Pérez, J., *Lorente Ruigómez, L., **Rodríguez Gómez, J., *Fernández Cordero, X., *Arias Fernández, L. ****Ispizua Uribarri, J.I., **Brandau Ballnet, D., *Durán Sacristán, H.*

** I Cátedra de Patología y Clínica Quirúrgicas.*

*** Servicio de Medicina y Cirugía Experimentales.*

**** Servicio de Farmacia.*

***** Departamento de Anatomía Patológica. Hospital Clínico de San Carlos. U.C.M.*

I Cátedra de Patología y Clínica Quirúrgicas. Hospital Clínico de San Carlos. c/Martín Lagos, s/n. 28040 Madrid.

() Trabajo realizado mediante subvenciones 0982-81 y PA85-0051 de la C.A.I.C.Y.T.*

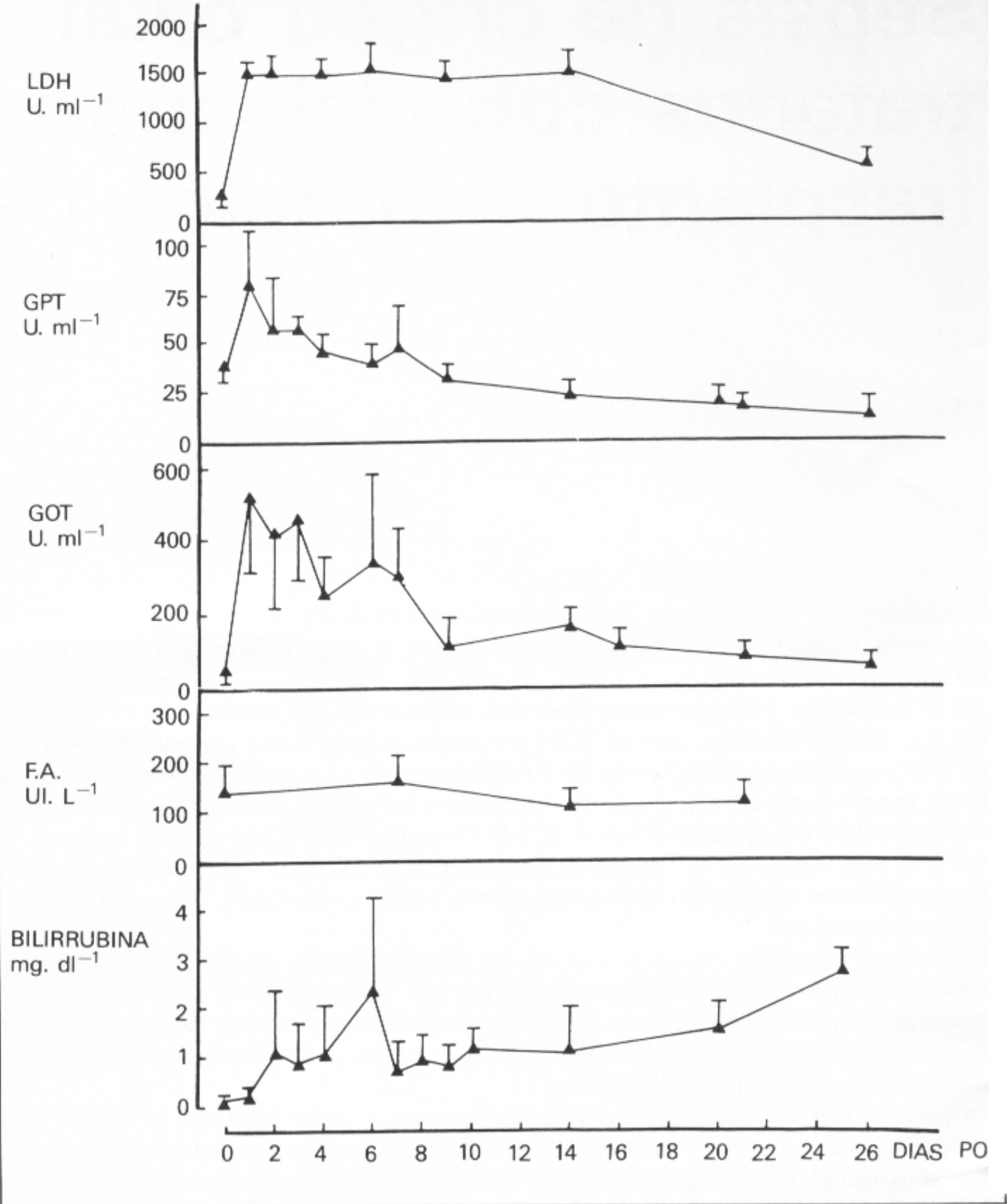


Fig. 1. Valores medios de las concentraciones séricas postoperatorias de lacticodeshidrogenasa (LDH), transaminasas (GPT, GOT), fosfatasa alcalina (F.A.) y bilirrubina total en cerdos de raza Large-White con trasplante ortotópico de hígado y tratamiento inmunosupresor a expensas de ciclosporina.

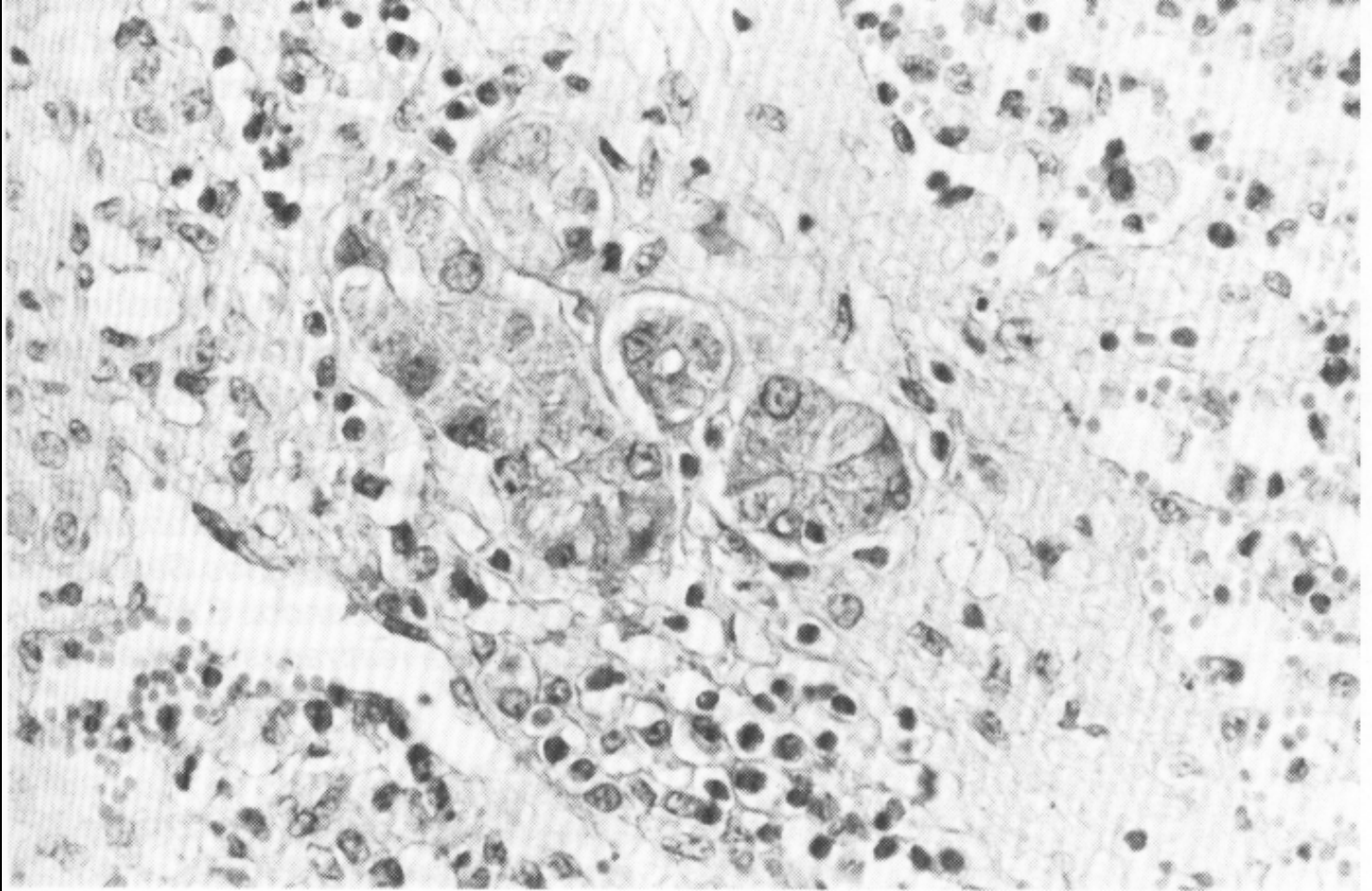
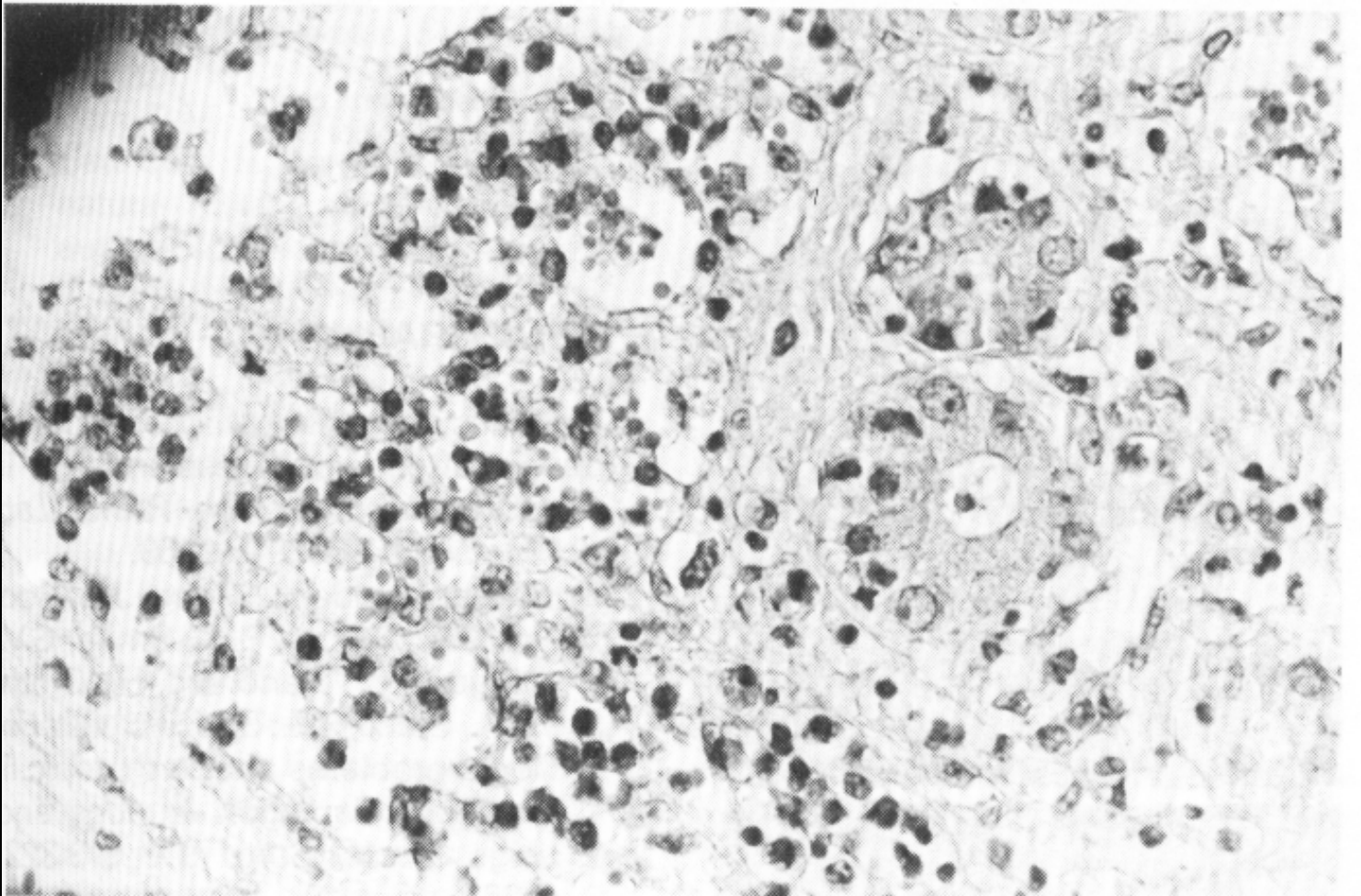


Fig. 5. a) Proliferación biliar en el hígado trasplantado cuando no se realiza tratamiento inmunosupresor postoperatorio (caso n° 6).



b) Proliferación biliar asociada a necrosis de hepatocitos (caso n° 6).

