

Patología gastrointestinal post-trasplante ortotópico del hígado en el cerdo (°)

Arias, Jaime*; Aller, María Angeles*; Lorente, Laureano*; Jiménez, Guillermo*; Rodríguez, José**;
Estébanez, Elisa*; Gómez de Enterría, Fidel*; Arias, Lourdes***; Durán, Manuel****;
Brandau, Dieter** y Durán, Hipólito*

Tabla I

Trasplante ortotópico de hígado (TOH) en cerdos de raza Large-White machos (M) y hembras (H). La anastomosis arterial fue realizada utilizando la aorta donante en continuidad con la arteria hepática (A) o bien la arteria hepática (H), que se anastomosó terminolateral (T-L) o terminoterminal (T-T) a la arteria hepática del receptor. En todos los casos se realizó coledococolelostomía (C-C) con drenaje exterior a través de un tubo en T de Kehr en la mayoría de los animales. La inmunosupresión postoperatoria se basó en el tratamiento con ciclosporina A (CsA), asociándose azatioprina (AZT) y/o corticoides (C). Como antagonistas de los receptores H₂ se empleó cimetidina (Ci) o ranitidina (R). En las necropsias realizadas de inmediato tras la muerte de los animales se observó con frecuencia lesión de la región gastroesofágica, consistente en ulceración hemorrágica (XX) o no hemorrágica (X). En un caso, la lesión ulcerosa se localizó en el cuerpo gástrico (G)

TOH nº	Sexo	Anastomosis arterial	Anastomosis biliar	Colecis- tectomía	Imuno- supresión	Antiácido	Necropsia				
							Úlcera		Trombosis arterial	Abscesos hepáticos	Otros hallazgos
							G-E	G			
1	M	A	C-C (Kehr)	—	CsA-AZT-C	—	XX	—	X	—	
2	H	H(T-T)	C-C	Total	CsA	R	XX	—	X	X	Intususcepción ileo-ileocecal
3	H	H(T-L)	C-C (Kehr)	Subtotal	CsA	Ci	XX	—	X	X	
4	H	H(T-L)	C-C (Kehr)	Subtotal	CsA	Ci	—	—	X	X	
5	M	A	C-C (Kehr)	—	CsA-C	Ci	—	X	—	—	
6	H	H(T-L)	C-C Técnica de Schalm	Total	CsA	R	X	—	—	—	
7	H	H(T-T)	C-C	Total	CsA	R	X	—	X	X	

Tabla II

Tratamiento antibiótico postoperatorio (PO) en cinco casos de trasplante ortotópico de hígado (TOH) en cerdos de raza Large-White, así como resultados de los cultivos bacteriológicos de bilis, sangre y drenajes durante su evolución post-trasplante y de las muestras recogidas en diferentes órganos al realizar la necropsia

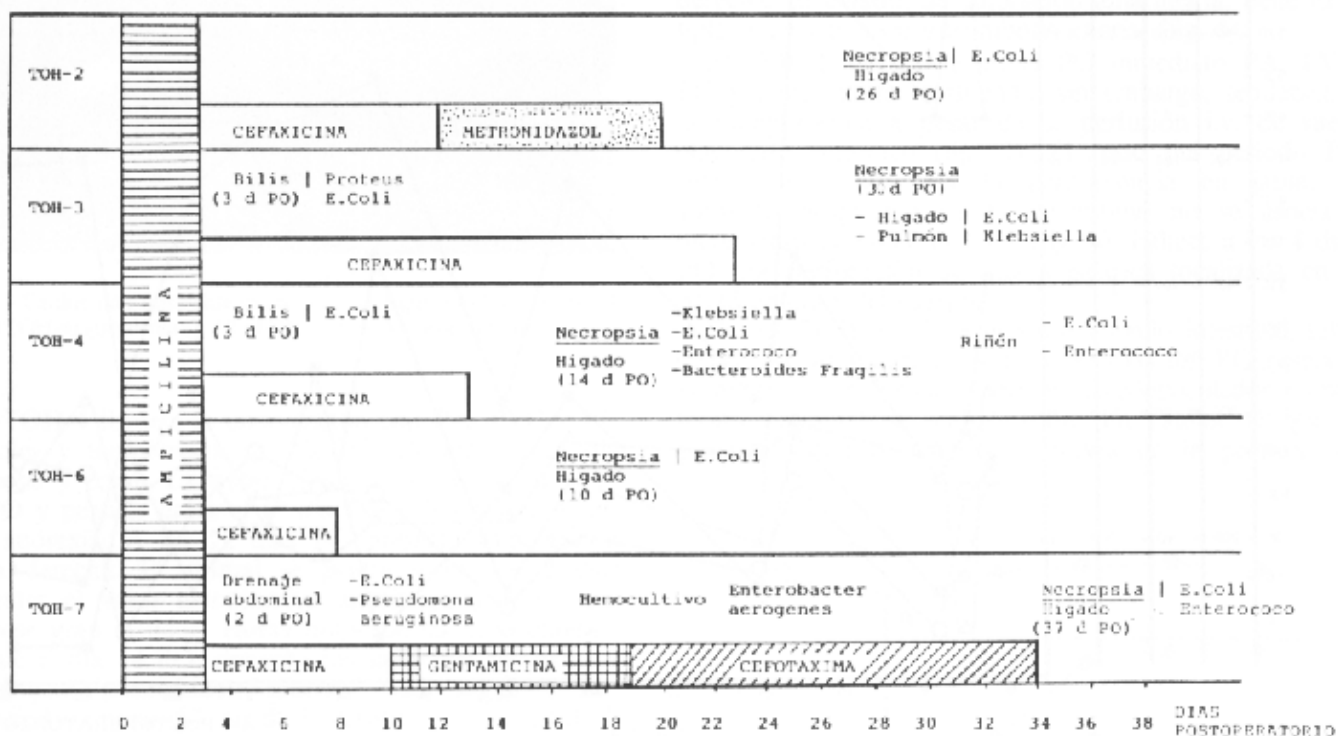


Tabla III

Complicaciones posoperatorias en el trasplante ortotópico de hígado (TOH) en cerdos Large-White con tratamiento antibiótico, antiácido e inmunosupresor postoperatorio

TOH n.º	Factor predisponente	Factor precipitante	Supervivencia (días)
1	Insuficiencia hepática: — Colestasis — Colangitis Sepsis	Hemorragia:	4
2		— Gastroesofágica	26
3		— Hematoma i.m.	30
4			14
5	Estrés corticoides	Úlcera gástrica perforada	4
6	Excesiva longitud del mesenterio		10
7		Vólvulo intestinal	37