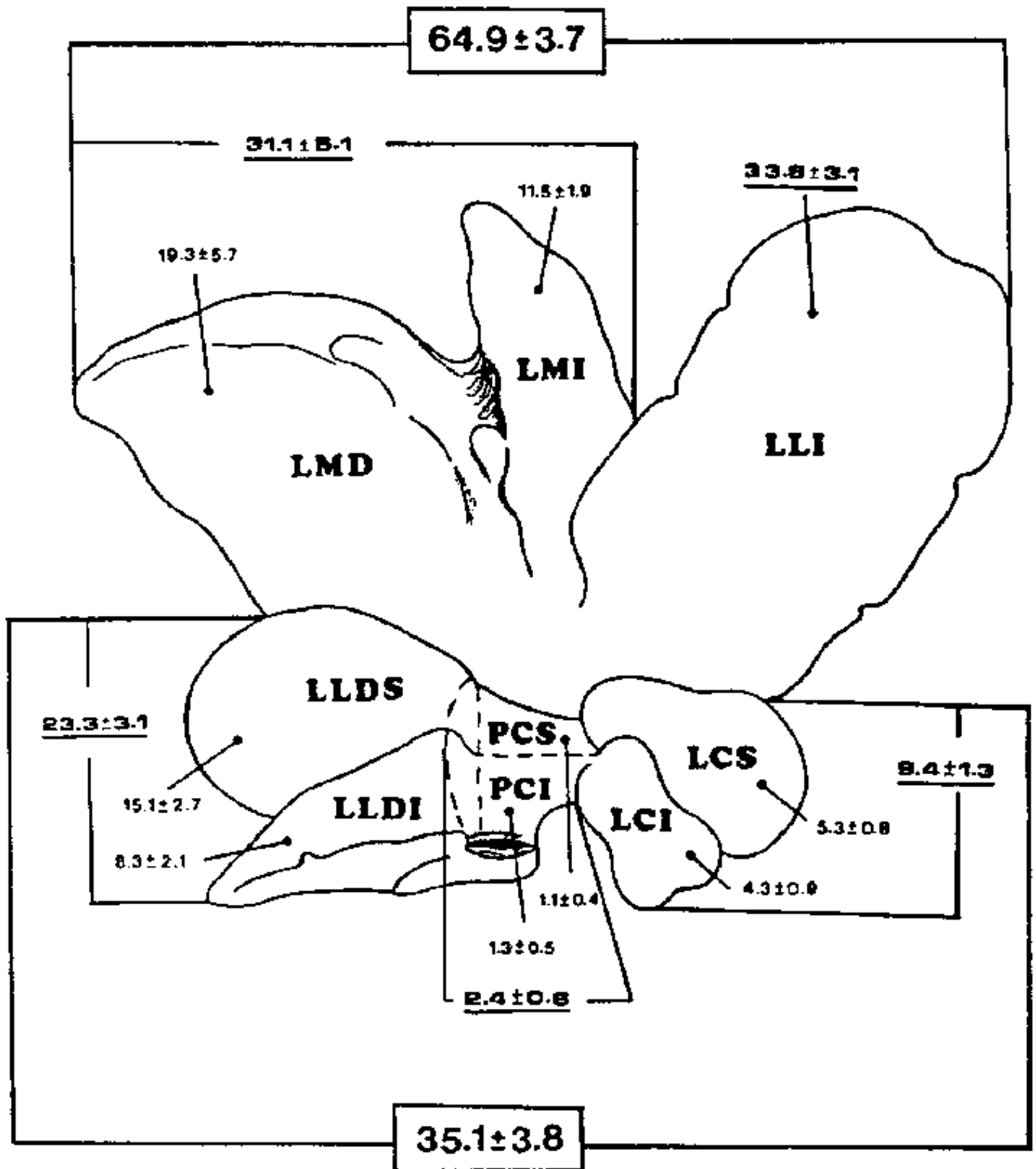


# HETEROGENEIDAD MORFOLOGICA Y FUNCIONAL LOBULAR HEPATICA EN LA RATA





## FIGURA 1

*Representación esquemática del hígado de ratón, expresándose en porcentajes los pesos de los lóbulos que lo constituyen.*

*LMD: Lóbulo medio derecho; LMI: Lóbulo medio izquierdo; LLI: Lóbulo lateral izquierdo; LLD: Lóbulo lateral derecho superior; LDI: Lóbulo lateral derecho inferior; PCS: Proceso caudado superior; PCI: Proceso caudado inferior; LCS: Lóbulo caudado superior; LCI: Lóbulo caudado inferior.*

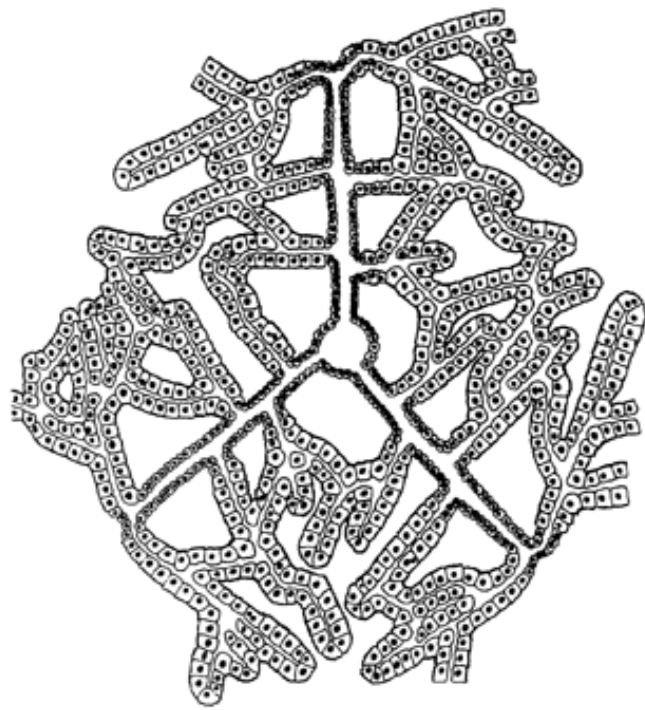


FIGURA 6

*La ramificación de las láminas o trabéculas hepáticas simples permite que éstas se fusionen entre sí ampliando la red canalicular biliar y la complejidad estructural de la unidad hepática. Asimismo la ramificación de las trabéculas en la periferia de la unidad hepática permite su relación con unidades hepáticas adyacentes.*




FIGURA 7

*Representación esquemática de la estructura hepática formada por unidades hexagonales de naturaleza epitelial. Se observa que las trabéculas simples, de diferente longitud, confluyen hacia la supuesta localización de la vena central.*