




VISTA EXTERNA

Valva izquierda

Valva derecha

Lúnula

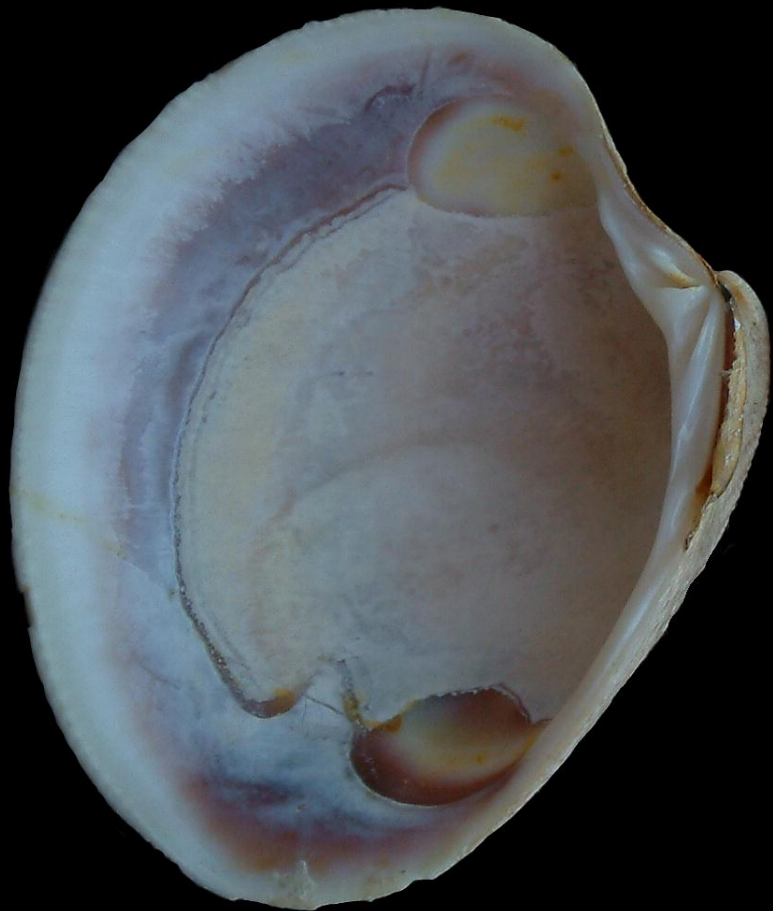Umbo



Líneas de crecimiento

Periostraco

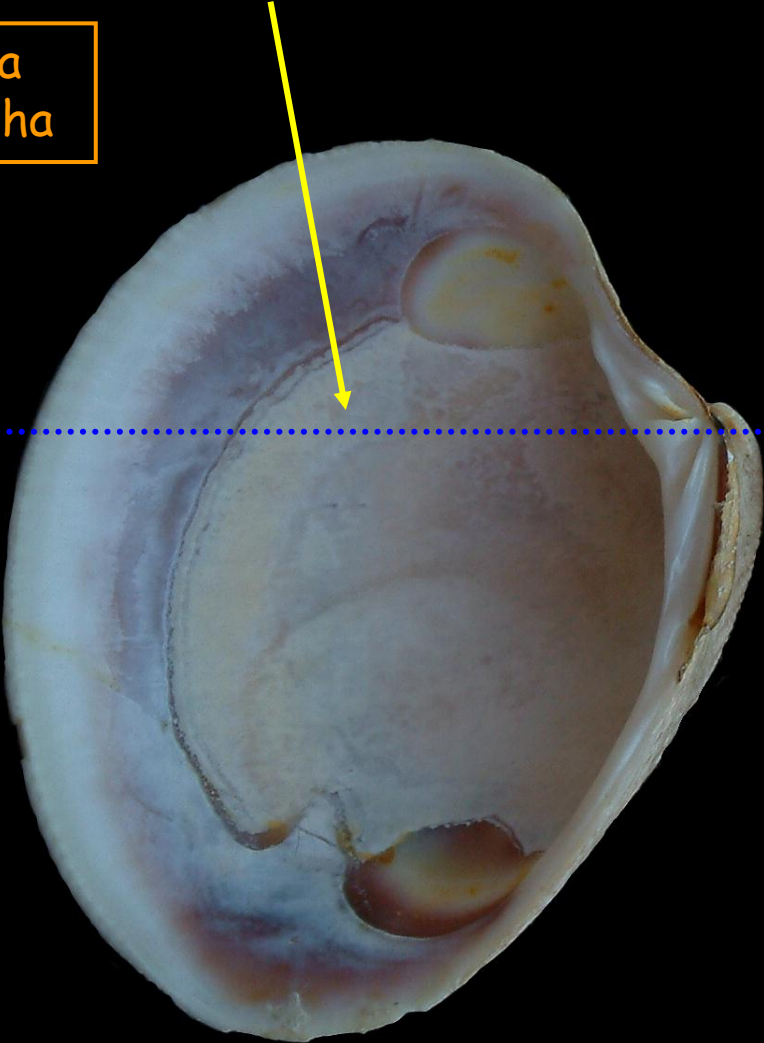
CONCHA EQUIVALVA



VISTA INTERNA

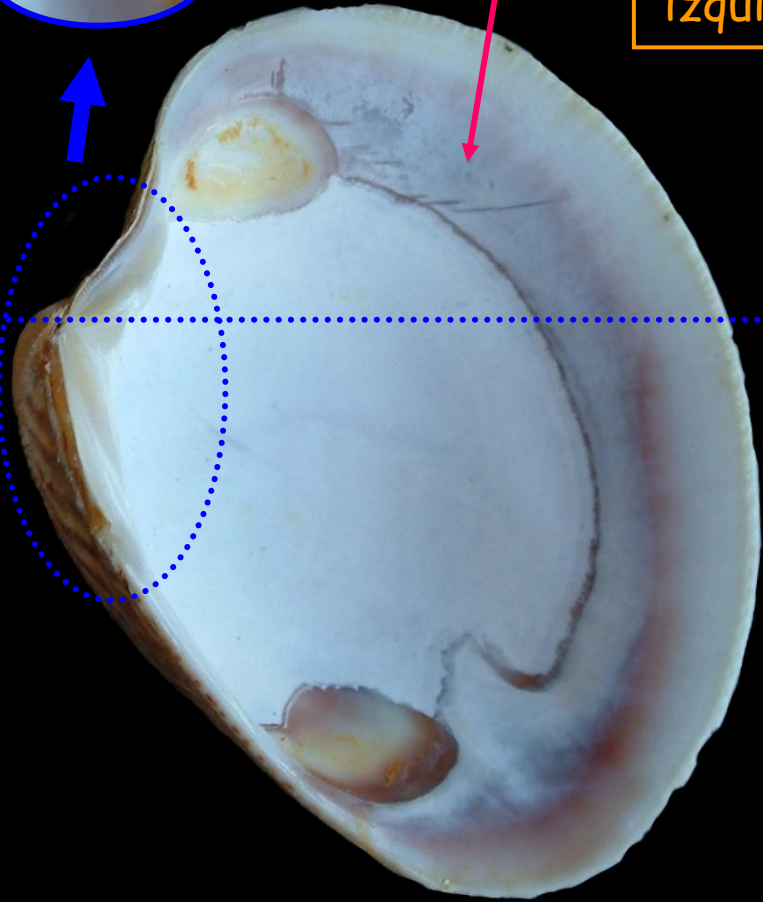
CONCHA
INEQUILATERAL

Valva
derecha



Endostraco

Valva
izquierda





Dimiaria
Homomiaria (= isomiaria)

Dorsal

VISTA INTERNA
valva izquierda

Ligamento (externo)

Impresión músculo
aductor posterior

Impresión músculo
aductor anterior

Charnela
(heterodonta)

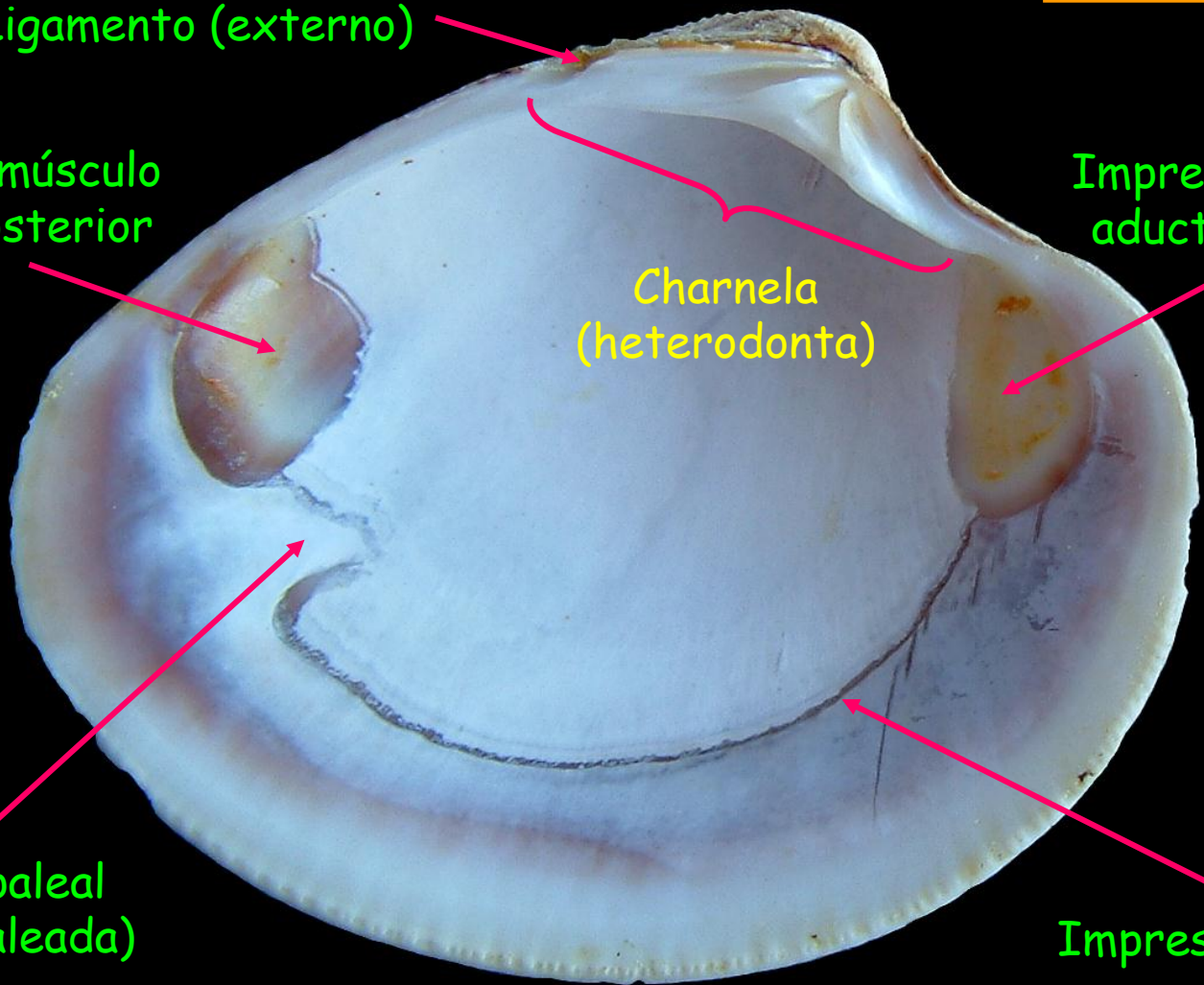
Posterior

Anterior

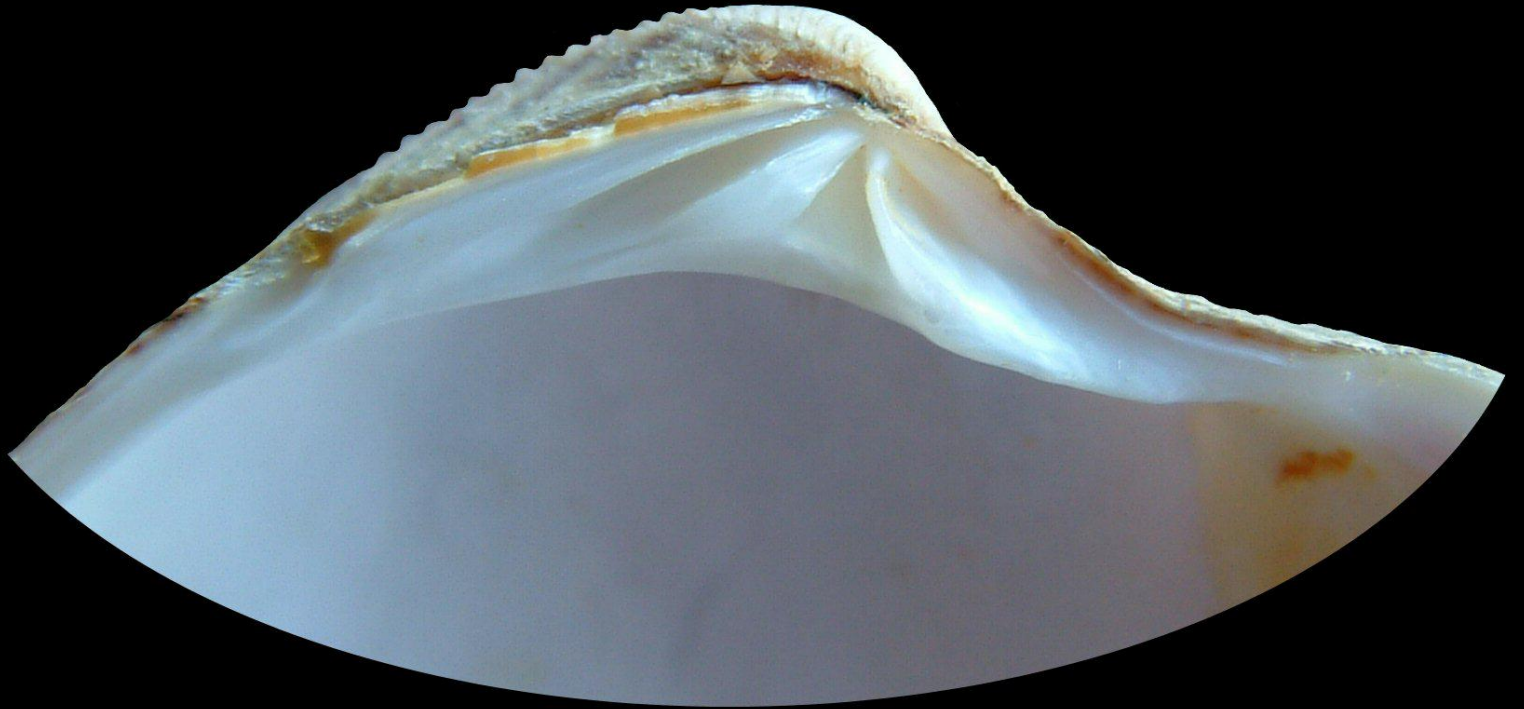Seno paleal
(Senopaleada)

Impresión paleal

Ventral



1



Charnela
heterodonta

