



CONCHA
EQUIVALVA


VISTA EXTERNA
(equivalvas)

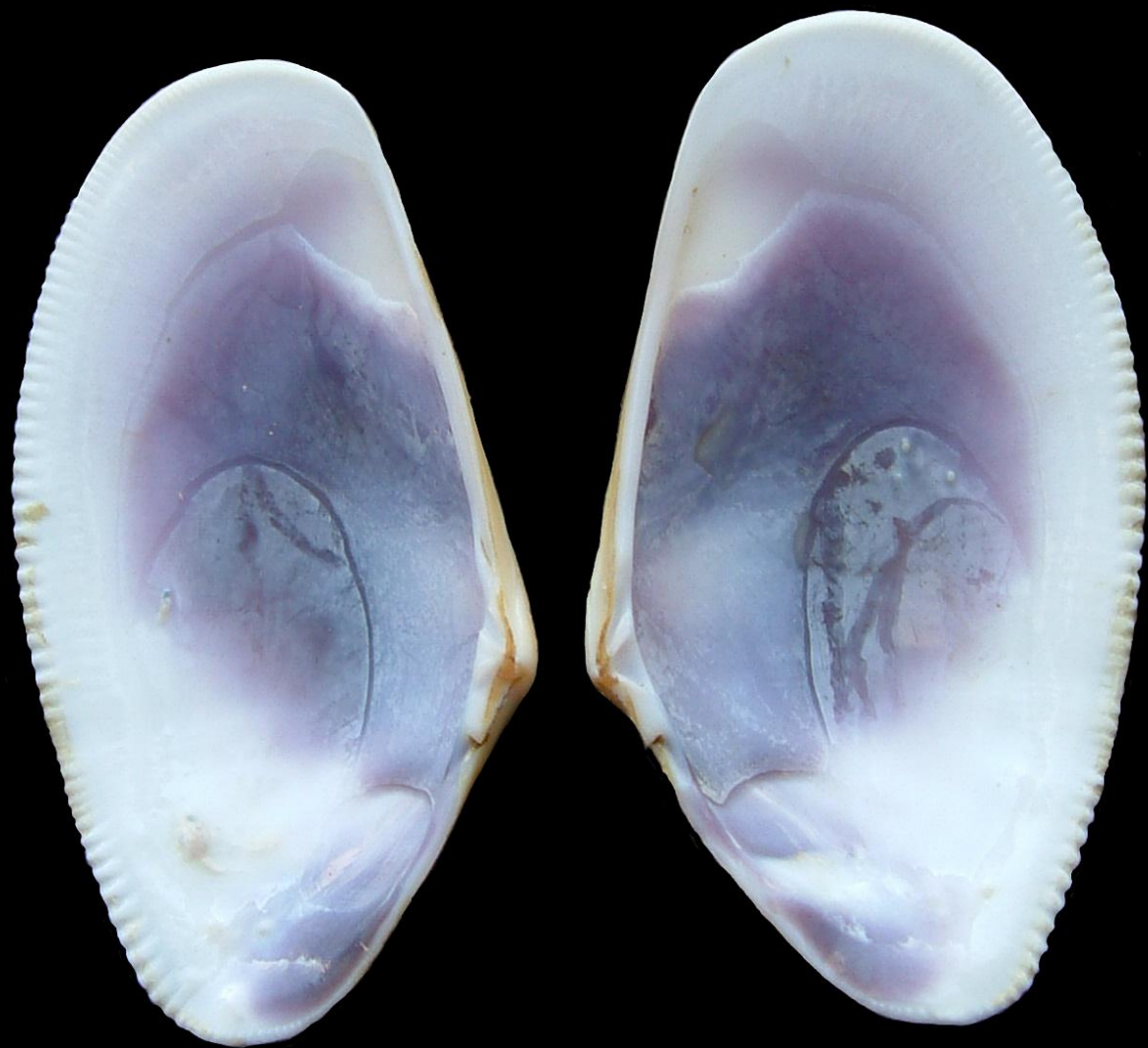
Valva
izquierda

Valva
derecha



Periostraco



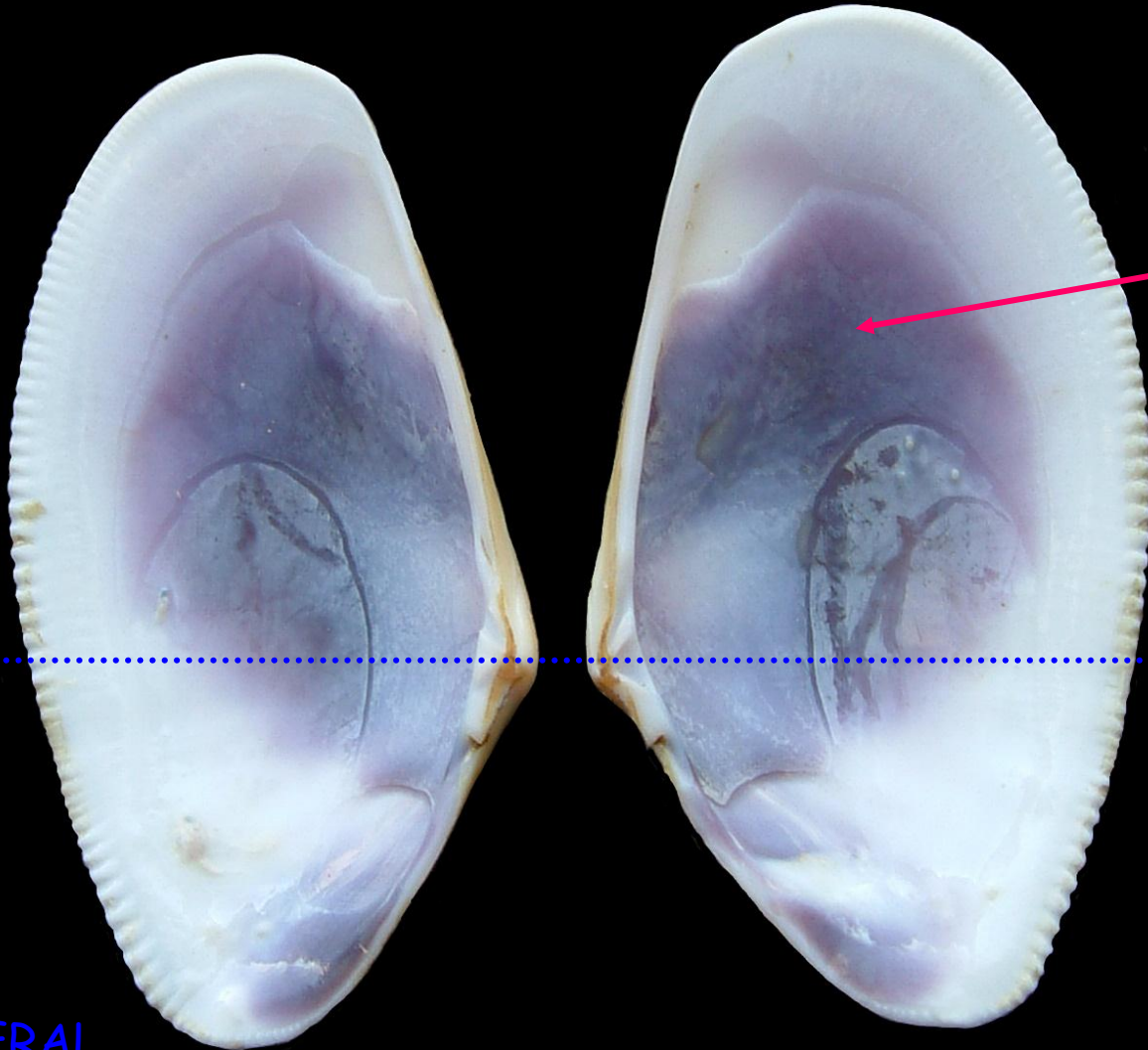


VISTA INTERNA

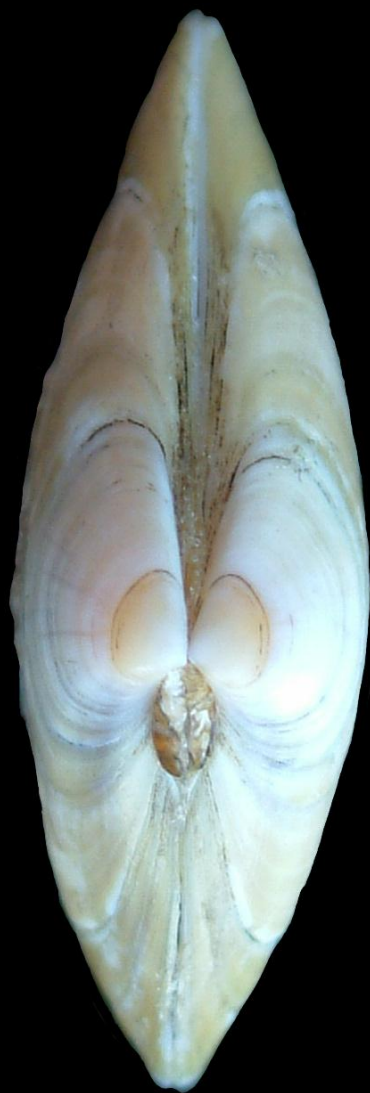Valva
derecha

Valva
izquierda

Endostraco



CONCHA
INEQUILATERAL



VISTA DORSAL

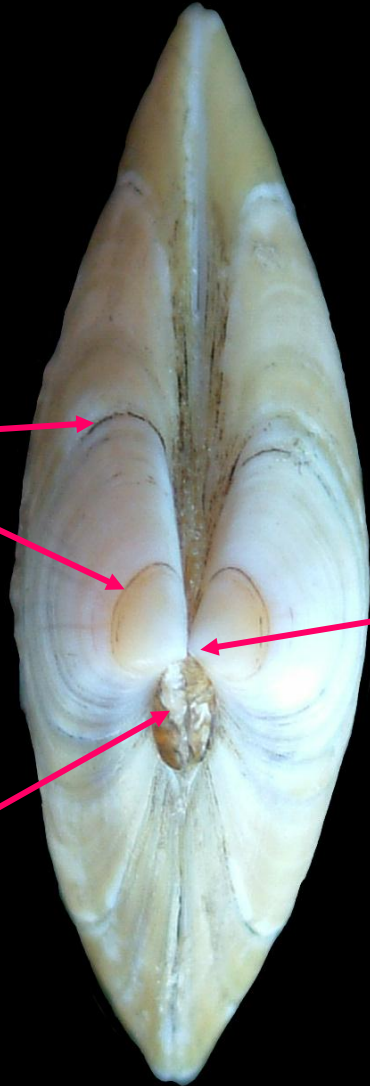
Valva
izquierda

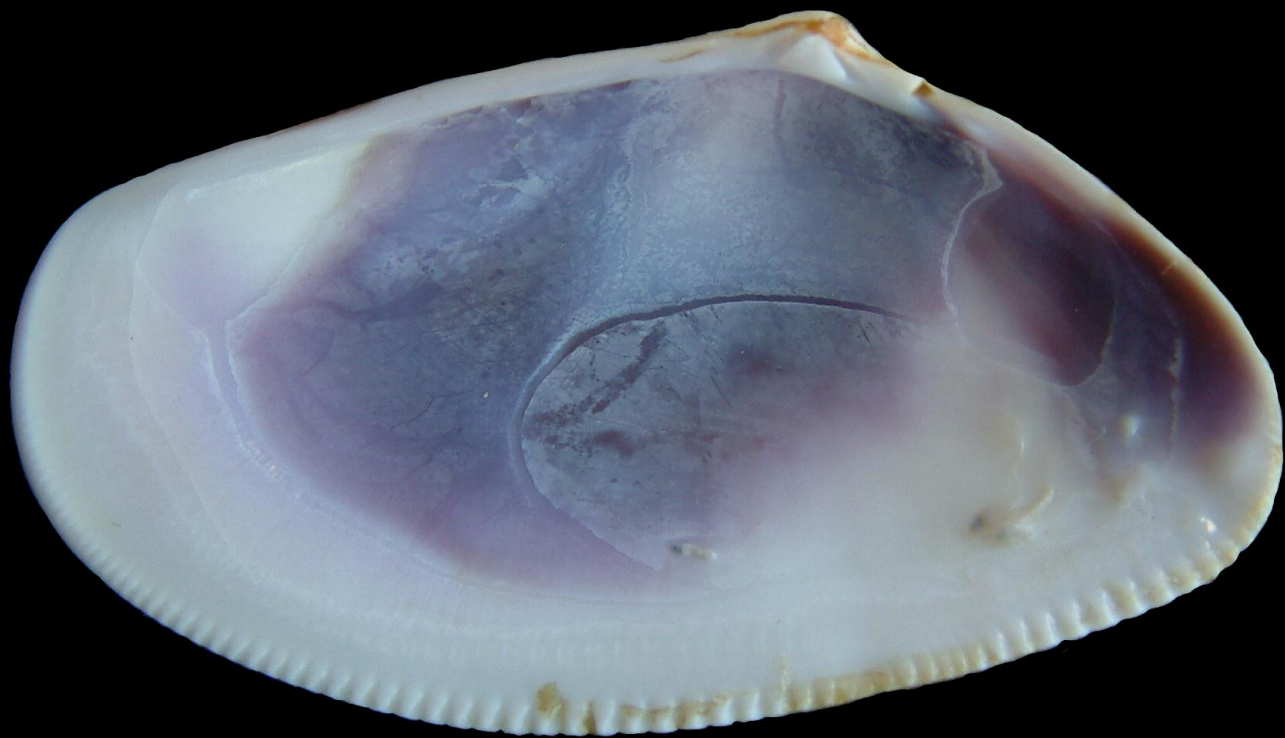
Valva
derecha

Líneas de
crecimiento

Umbo

Ligamento
(externo)





Dimiaria
Homomiaria (= isomiaria)

Dorsal

VISTA INTERNA
valva derecha

Ligamento

Impresión músculo
aductor anterior

Impresión músculo
aductor posterior

Charnela
(heterodonta)

Anterior

Posterior

Impresión paleal

Ventral

Seno paleal
(Senopaleada)

